DIU chirurgie du genou Lyon 19-20 Février 2016

Spécificité des tumeurs du genou de l'enfant

Pr. Franck CHOTEL, A PELTIER (présentation Ayoli)
Chef de Service chirurgie infantile
Hôpital Universitaire Femme Mère Enfant de LYON - 69677 Bron
Université Claude Bernard Lyon I

Hôpitaux de Lyon

Spécificités

Genou = première localisation des tumeurs osseuses de l'enfant

- Diagnostiques
  - Nombreuses tumeurs bénignes
  - Type de tumeurs
  - Pièges des tumeurs malignes
- Thérapeutiques
  - Marges / Physes

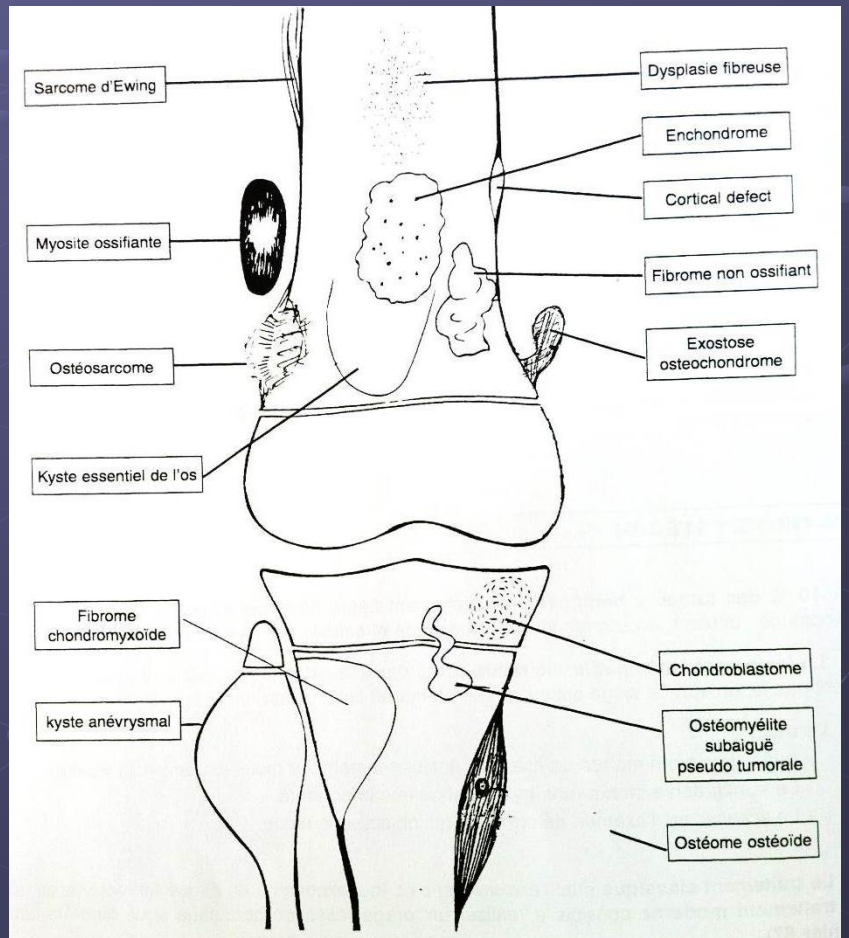

FIGURE 7 - Schéma récapitulatif
le genou est le siège de nombreuses tumeurs bénignes ou malignes

A- Particularités diagnostiques chez l’enfant

Damien 10 ans,

- Adressé pour bilan image Rx suspecte
- Douleur +

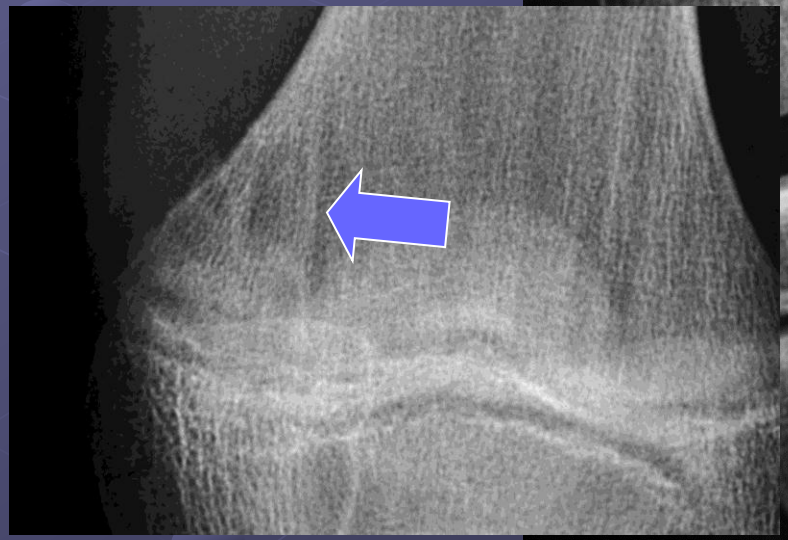

Type de douleur ?

Mécanique, antérieure, et bilatérale !

☞ découverte fortuite

Desmoïde périosté

Ce qui n’est pas une tumeur !

Découverte fortuite

- Desmoïde périosté
- Cortical defect ou FNO

I- Tumeurs osseuses bénignes chez l'enfant

85% des tumeurs osseuses de l'enfant sont bénignes :

- T Produisant de l'os
  - Ostéome ostéoïde
  - Ostéoblastome
- T Produisant du cartilage
  - Exostose ostéogénique solitaire ou ostéochondrome
  - Chondrome solitaire ou multiple (maladie d'Ollier)
  - Chondroblastome

Pierre 16 ans

- Douleurs de cuisse et du genou constantes, y compris la nuit !

- Lésion condensante ou « sclérosante »

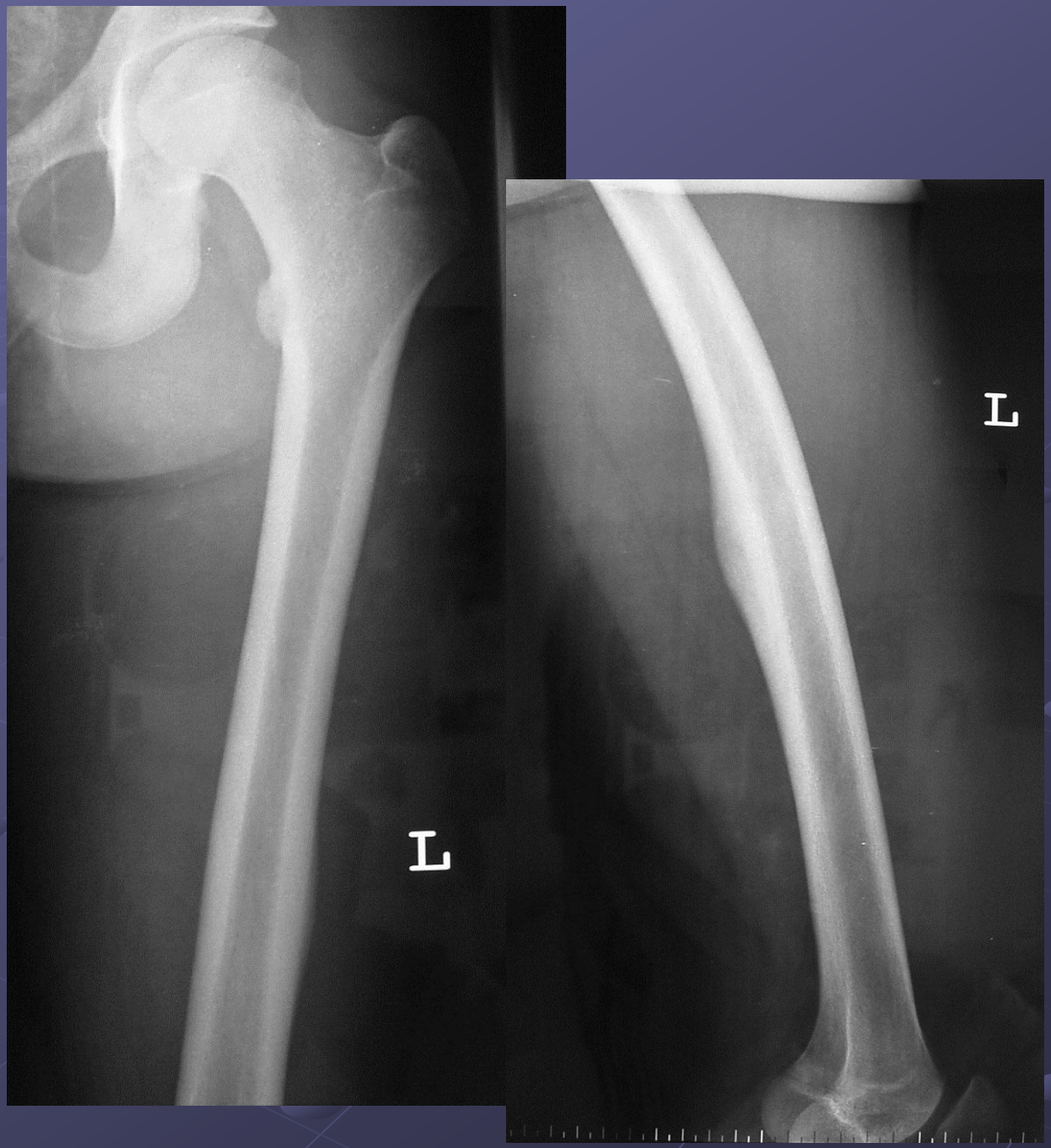

- D calmée par aspirine
  Amyotrophie +++

- Scinti osseuse : hyperfixation en spot
  IRM œdème seulement
  TDM coupes fines : nidus

- Fémur 40%
  Souvent localisation diaphysaire

- Résection percutané du nidus sous scanner
  Plus de douleur dès le lendemain du geste

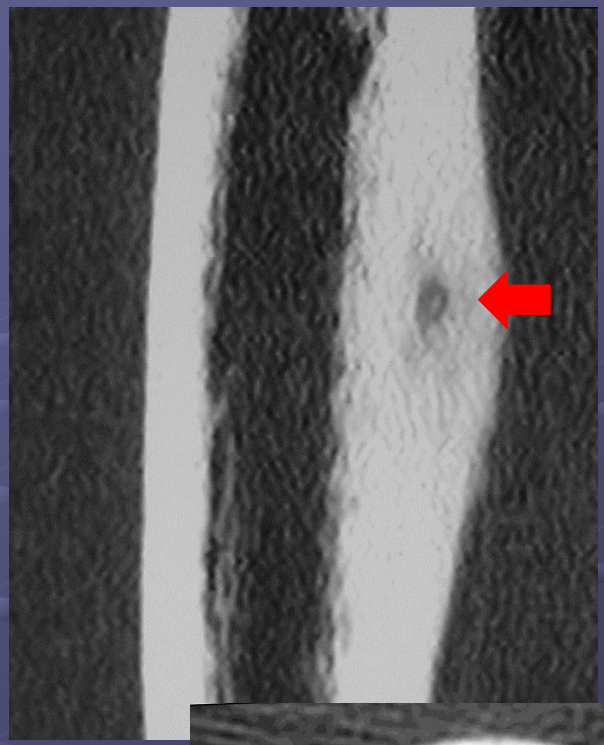

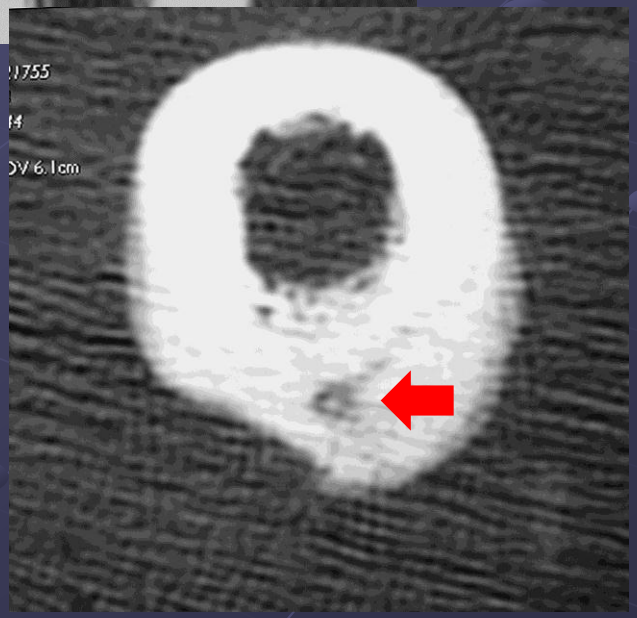

Marine,11ans

- Douleurs d'abord d'horaire mécanique puis fond douloureux continu

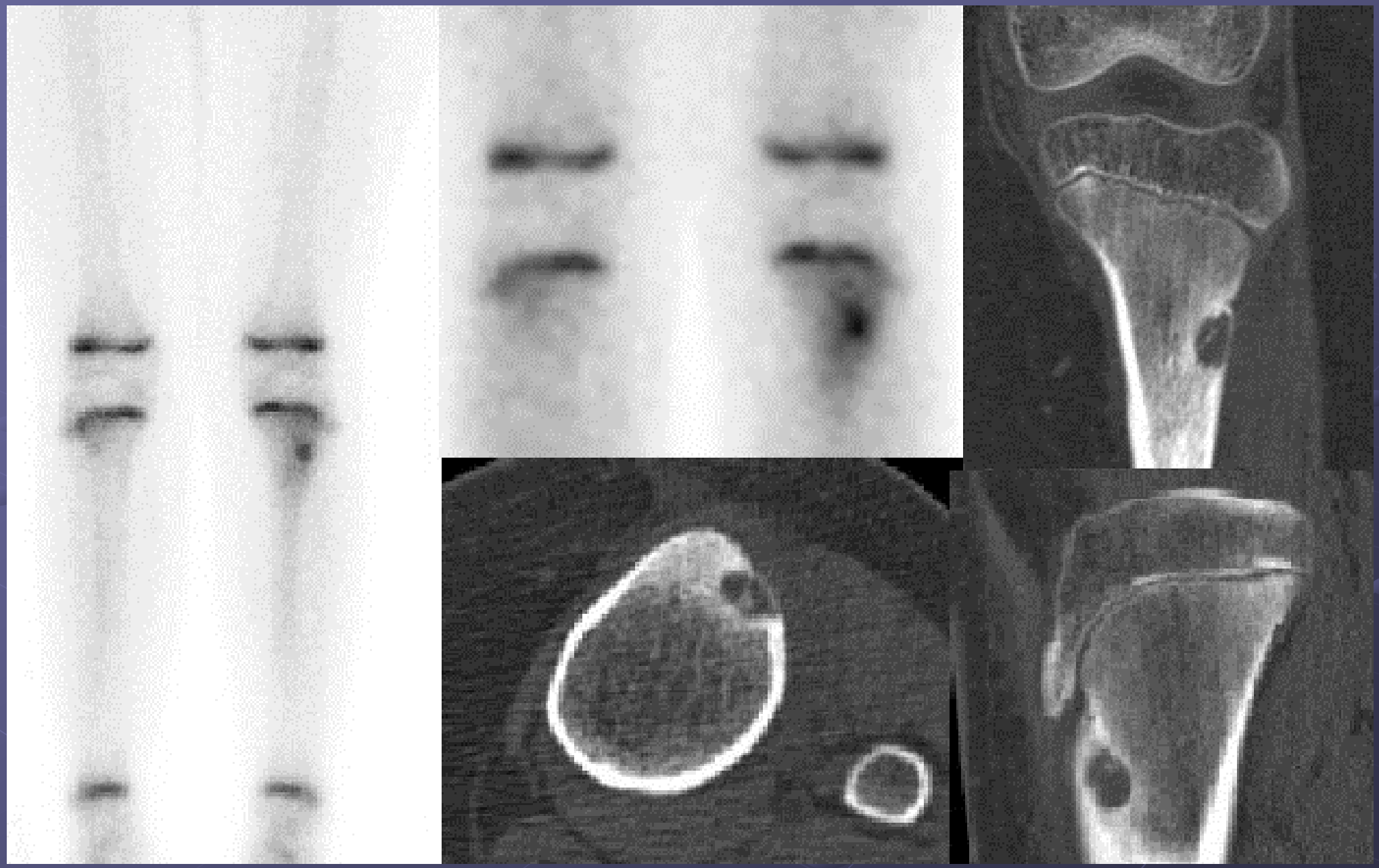

- Aggravation des douleurs, ne sont plus calmées par aspirine

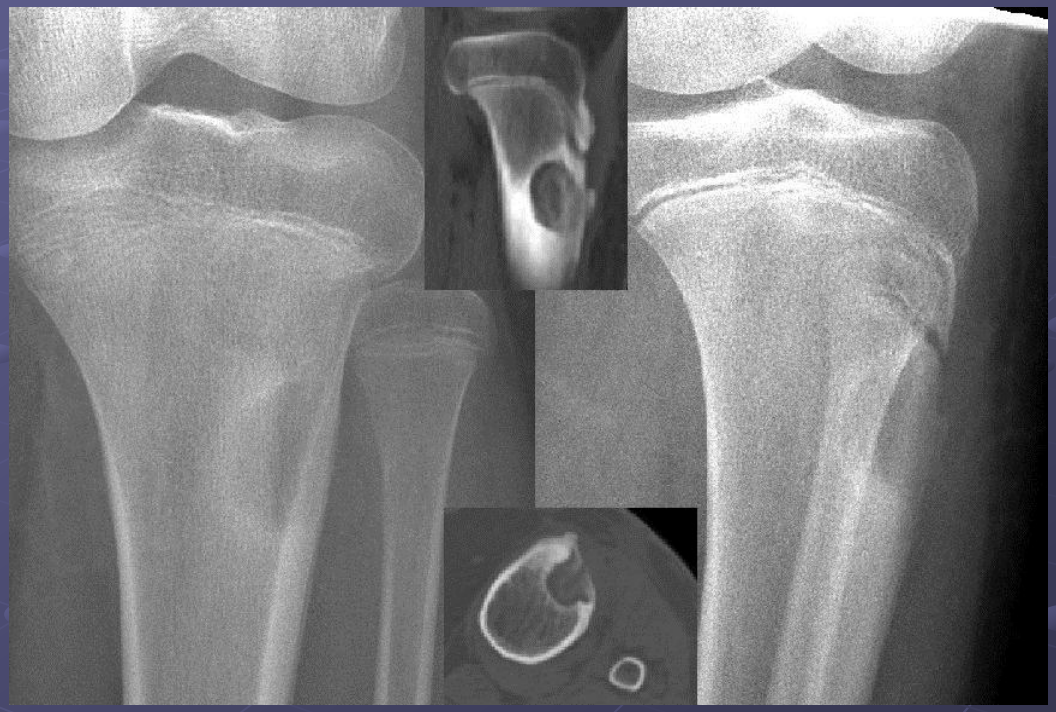

- Evolutivité / destruction

  Augmentation de volume :

  Ostéoblastome

- Anapath similaire avec OO

  Mais « ce n’est pas un gros OO »

Julia, 9 ans

- tuméfaction indolore face externe de cuisse
- communication « a plein canal » avec la médullaire

Exostose de la patte d'oie

Boule indolore susceptible d'être révélée par un trauma

- Ressaut et pseudoblocage
- Bursite locale
- Gène plus que douleur

Pas de biopsie
Pas de transformation maligne chez l'enfant
Exérèse à la demande le plus souvent / adolescence +

Complications des exostose du genou

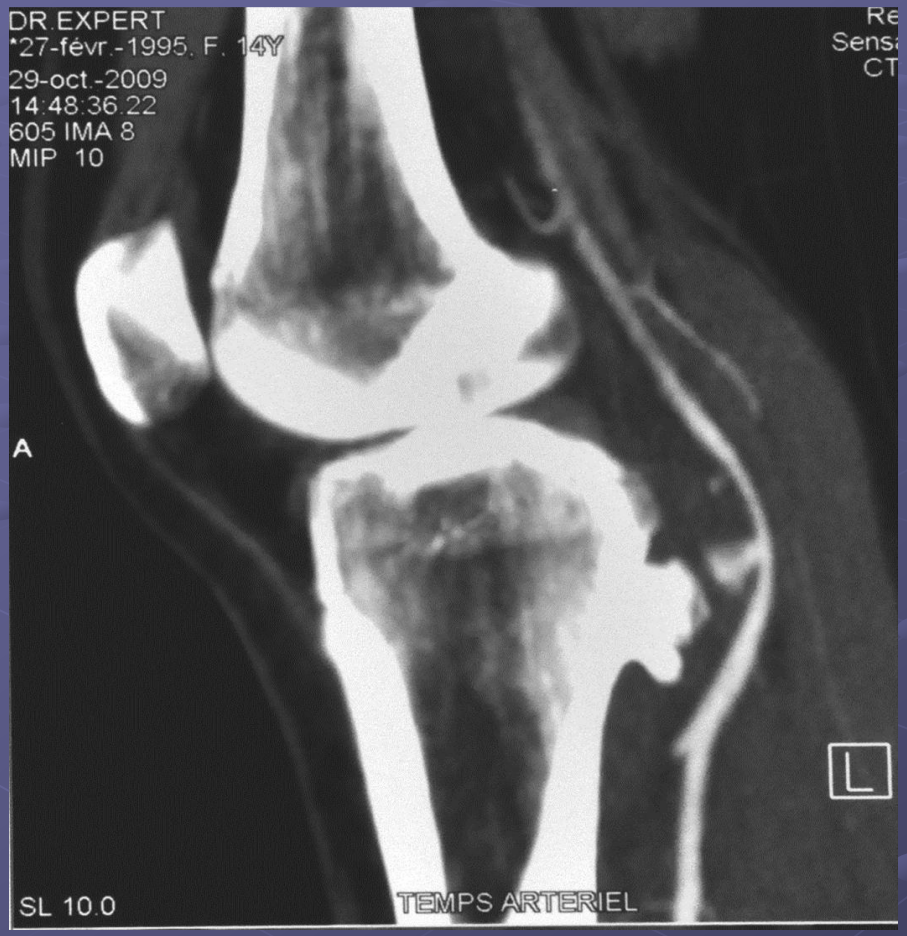

Complication vasculaire
Pseudoanévrysme de la poplitée

Douleur / Fracture

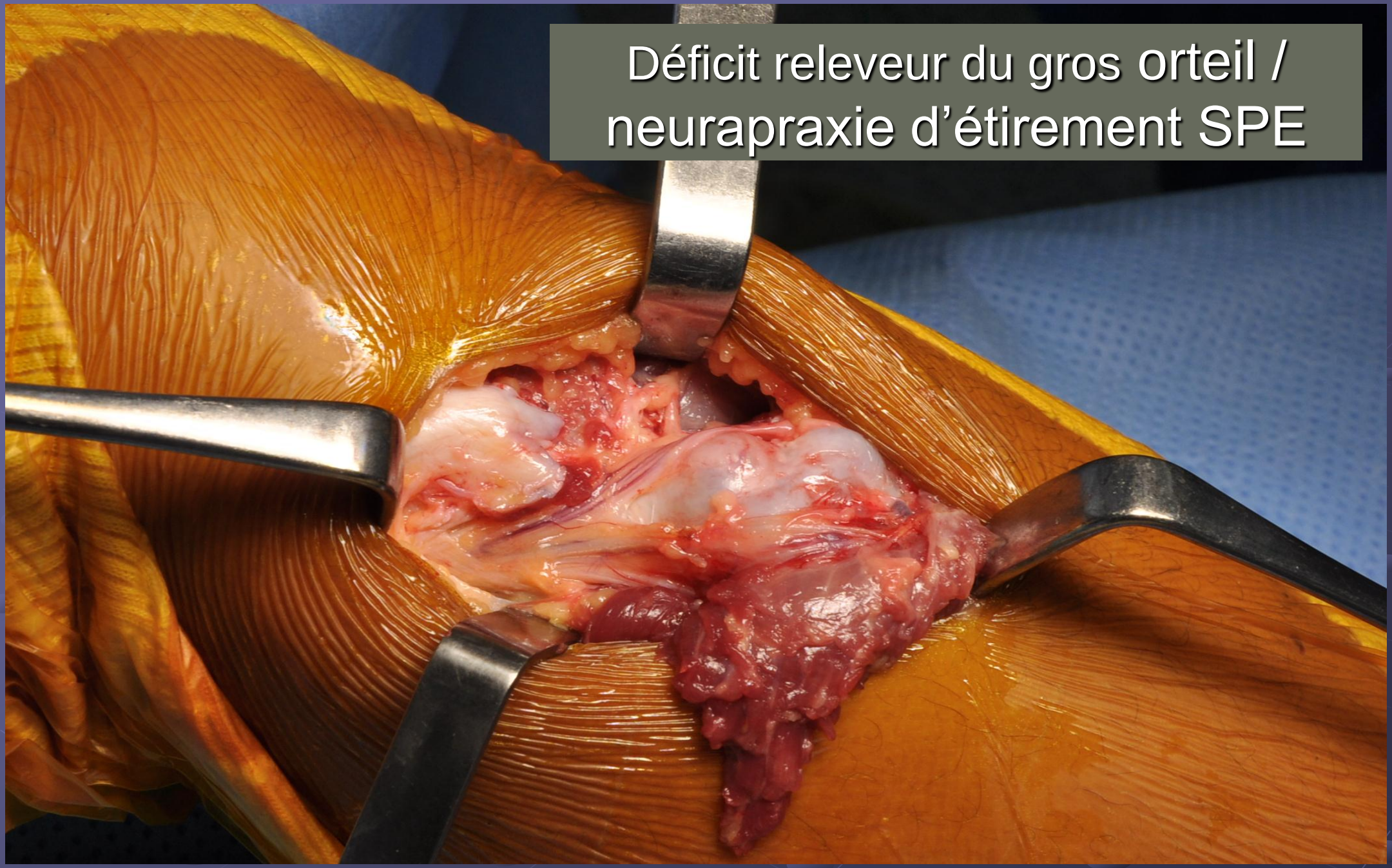
Déficit releveur du gros orteil /
neurapraxie d'étirement SPE

Maladie des exostoses multiples

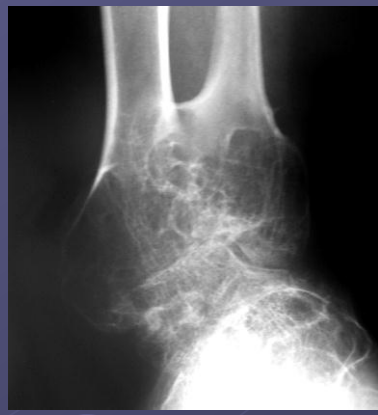

Autosomique dominant
Découverte vers 2-3 ans
Pas de transformation sarcomateuse chez l’enfant

Coll Pannier

Arthur, 15 ans

- Gonalgies gauche (condyle médial)
- évoluant depuis 1 an, progressive
  Ø T Ø AEG.
- BMX compétition, traumatismes
- Aggravation depuis 2 mois, flexum 30 °
  Flexion 120°
- Efficacité Paracétamol/Aspirine

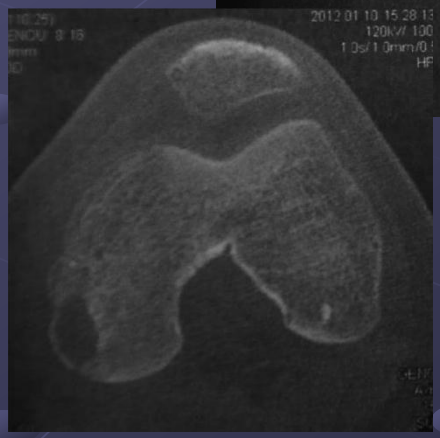

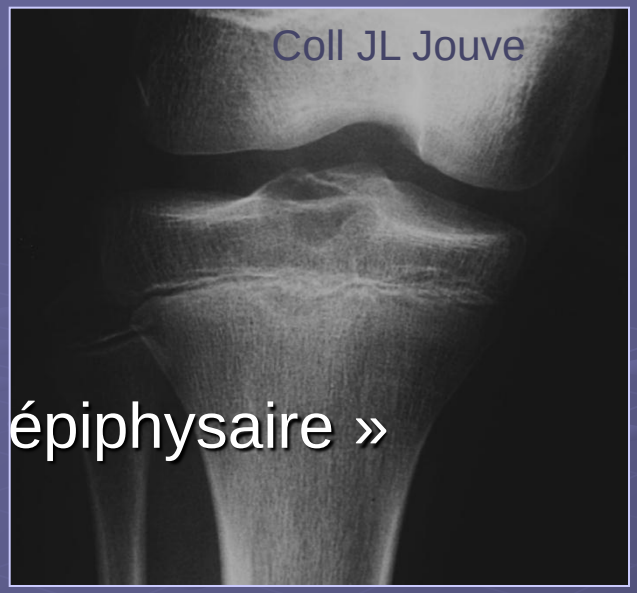

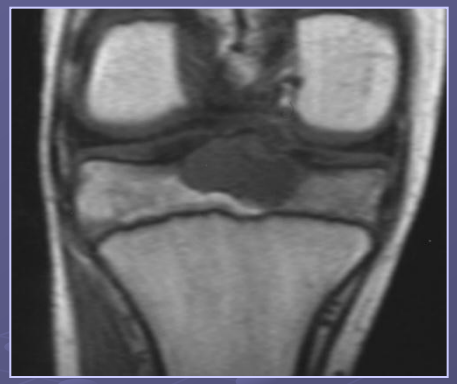

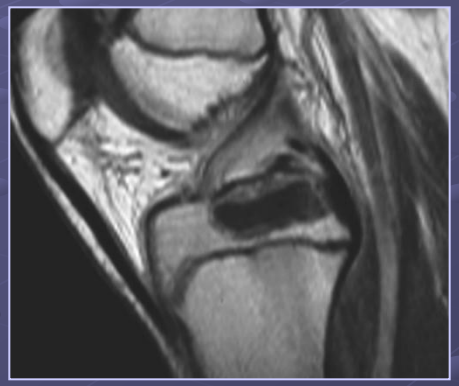

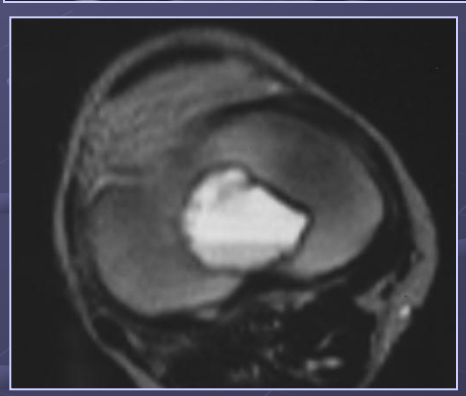

- « La tumeur épiphysaire » de l'enfant !

- IRM
- TDM : calcifications

- Curetage minutieux ++
  Comblement
- Formes agressives
  Récidive ++

Tableau d’arthrite

- Diagnostic difficile
- Souvent traînant
- Flexum inexpliqué

Ex : Chondroblastome

OO Juxta-articulaire

Douleurs, désaxation et raccourcissement du membre inférieur Gauche

- Maladie Ollier ou enchondromatose

Contexte familial

Risque transformation ++

à l'âge adulte

Fabien 15 ans,

- Enchondromatose et angiomes : Maffucci
- Suite allongement fémur gauche
- Apparition progressives de douleurs intenses genou droit
- Douleurs persistantes ↗ intensité / réveils nocturne

Melissa, 8 ans

- Aucun ATCD
- Vue en urgence pour douleurs suite chute de sa hauteur
- Incurvation antérieure

- « Fracture pathologique sur lésion d'allure kystique »

Ostéo-fibrodysplasie OFD ou maladie de Campanacci

- Possibilité progressive

  Régressive en phase pubertaire

  ☞ **Plutôt abstention surveillance / enfance**

- Faussement accusée d'agressivité ; en effet si curetage avant 10 ans risque récidive ++ (50%)

- Chirurgie curetage-greffe

  uniquement si douloureux ou risque fracture, progression nette, déformation osseuse ++

David, 5 ans

- boiterie
- genu valgum asymétrique
  aggravation

- lésion lytique métaphysaire
  excentrée, multi lobulée…

- Diagn diff chez adulte : TCG

Kyste osseux anévrysmal

- Dystrophie osseuse pseudo-tumorale bénigne et solitaire
- Distension cavitaire uni ou pluriloculaire remplie de sang
- Rare: 4% des tumeurs osseuse bénignes
- Adolescence+++ 75%< 20 ans
- Localisation: Os longs ++ dev’t initial métaphysaire puis extension diaphysaire.
- Clinique: douleurs permanentes ou discontinues, fractures rares
- Biopsie : kystes secondaires

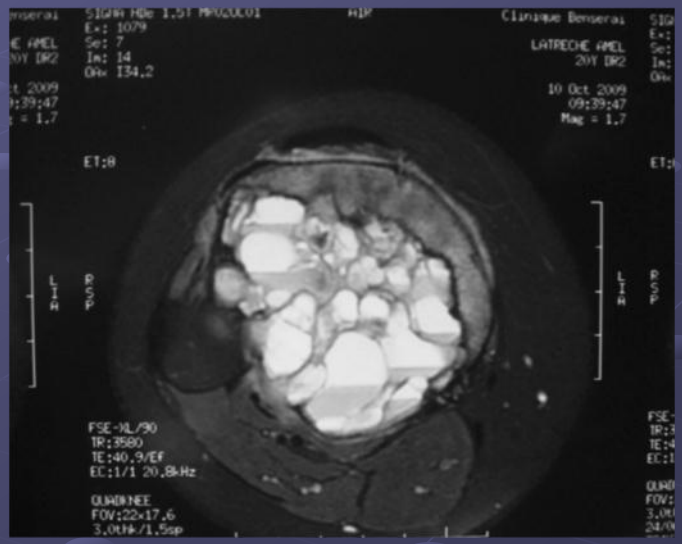

Stanislas, 6 ans

- Enfant unique, très actif
- Depuis 60 jours douleurs persistantes cuisse et genou gauche

  Douleurs fluctuantes, mal localisées

  Peu soulagées par paracétamol

  Réveil nocturne ++

Histoire

Diagnostic initial : **tendinite** ?

- Traitement AINS / repos sportif / Kinésithérapie pour massage

  Manipulations par ostéopathe

- Aggravation au fil du temps

  Consultation itérative médecin traitant (4.5 mois)

  ☞ Radiographie

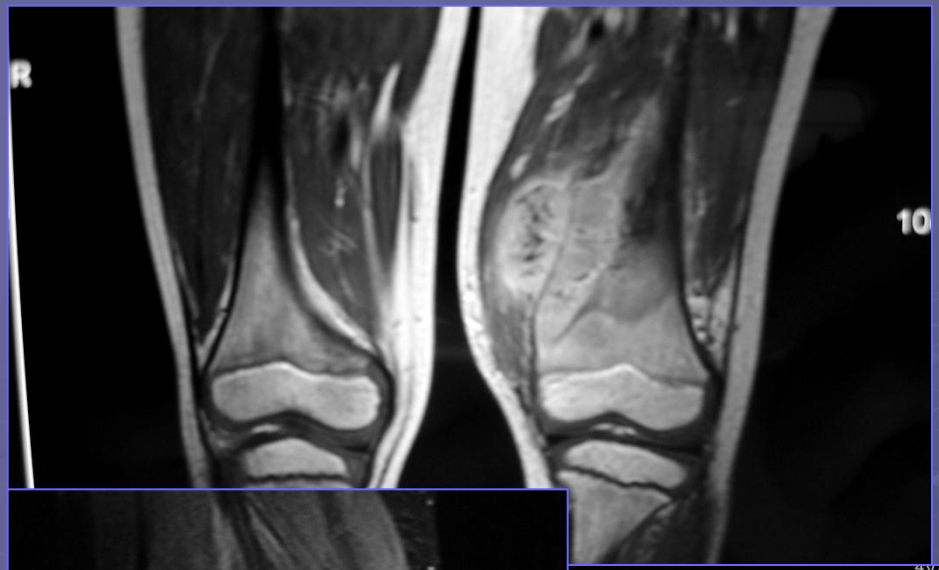

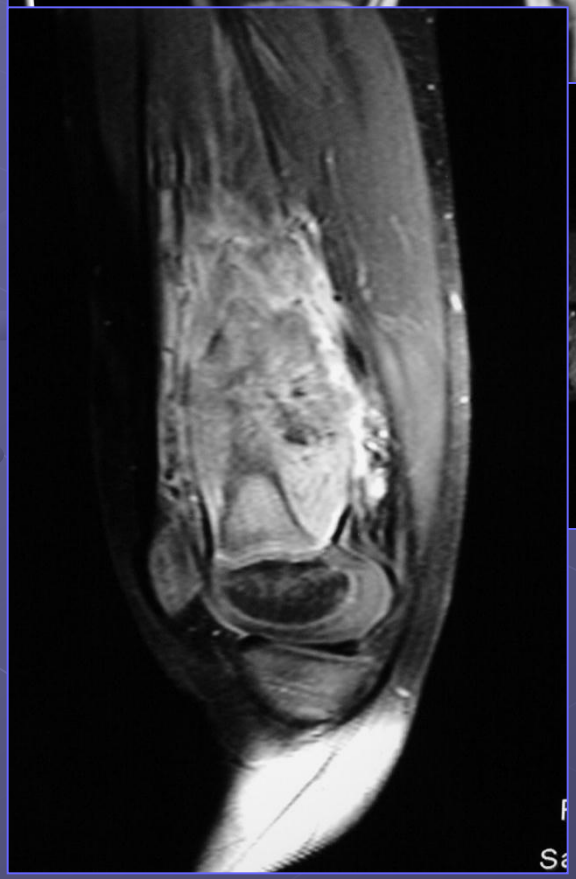

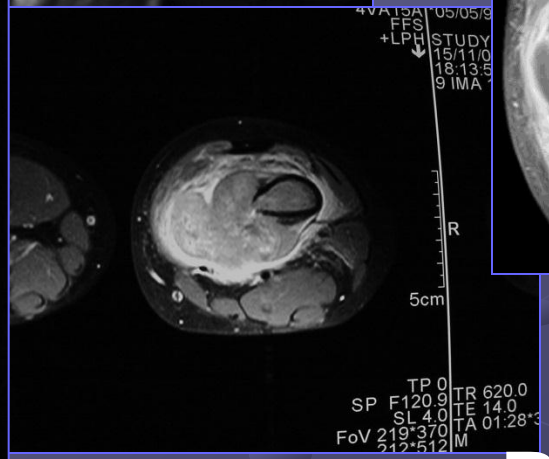

- Biopsie chirurgicale :

  Ostéosarcome ostéoblastique

Règle n°1 :

Se méfier de toute douleur d’horaire non mécanique et persistante chez l’enfant

I- Tumeurs osseuses malignes chez l'enfant

Fréquence / épidémiologie

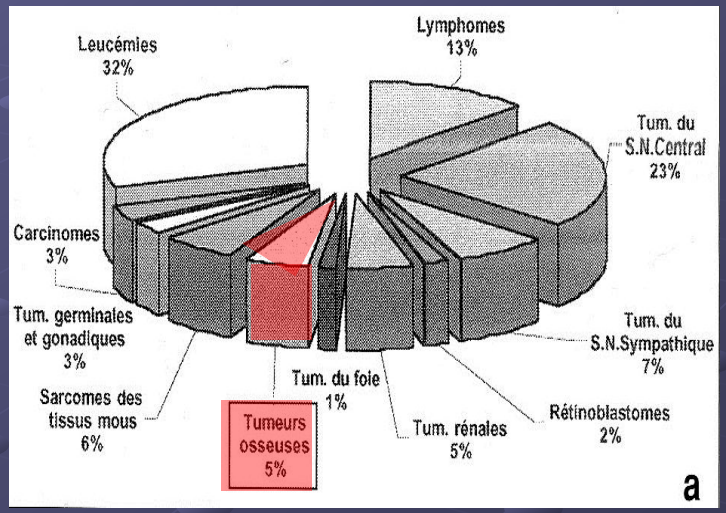

- > 85% des tumeurs osseuses sont bénignes (enfant)

- Rareté +++
  - Entre 0-14 ans : 6.6 par million de personnes-années
  - Environ 150 nouveaux cas par an en France !
- Elles sont primitives

2 principaux types :

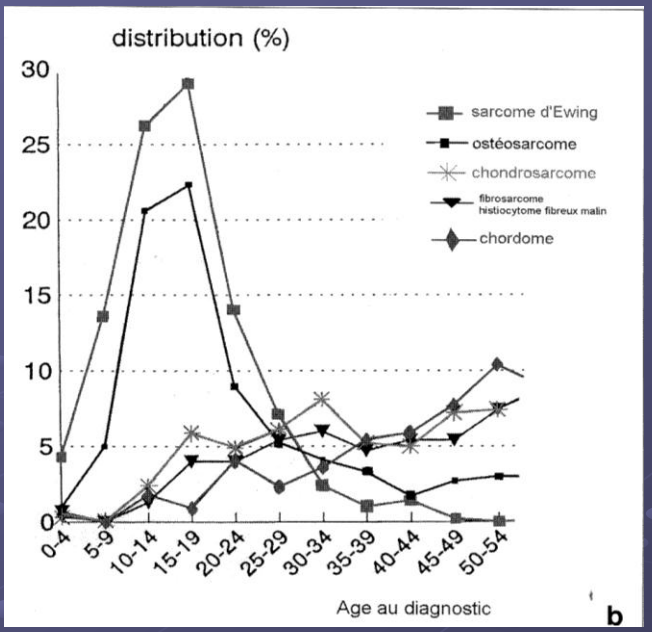

- Ostéosarcome
  - Matrice ostéoïde
  - Nbx types : Ostéoblastique / Chondroblastique / fibroblastique télangiectasique, secondaire (Rx induit), autres sous-types
- Sarcome d'Ewing
  - La plus indifférenciée des PNET (T. Neuroectodermiques)
  - Petites cellules rondes / génétique : t [11,22]

Délais diagnostic Moyen
(délais patient + délais médecin)

- Ostéosarcome : **3 mois**

- Sarcome Ewing : **7 mois !**

Widhe JBJS Am 2000

☞ Objectifs :

<u>Réduire les délais médecin</u> : formation

Signes cliniques d'appel
(tumeurs osseuses primitives de l'enfant)

- Douleur : 70%
  - Non spécifique
  - Parfois début coïncide avec un traumatisme
- Masse palpable douloureuse ou non : 25%
- Parfois pièges = Fièvre (30% des Ewing)
  Boiterie (40% des Ewing)

Douleur : Orientations ?

- Unilatérale et exquise en un point
- **Horaire inflammatoire réveil nocturne**
- Persistante ou par poussées
- Rebelle aux antalgiques
- Accentuée au fil du temps

Rassurant

- **Bilatérale**
- Horaire mécanique (cède au repos)
- Parfaitement calmé par antalgiques

Horaire inflammatoire : 50% des sarcomes osseux sont étiqueté « tendinite » au cours de la prise en charge !!

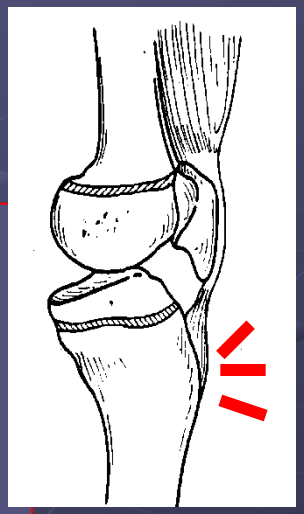

Le diagnostic de tendinite n'existe pas chez l'enfant !

☞ Toute douleurs squelettique persistante chez l'enfant doit faire pratiquer une radiographie

Signes radiographiques : orientation ?

Si diagnostic Rx initiale méconnu :

↗ retard diagnostic +++

☞ lecture rigoureuse des premiers clichés

Localisation

Malin

Bénin

Epiphysaire

Multiple
Main Os courts

Limites

Malin

Bénin

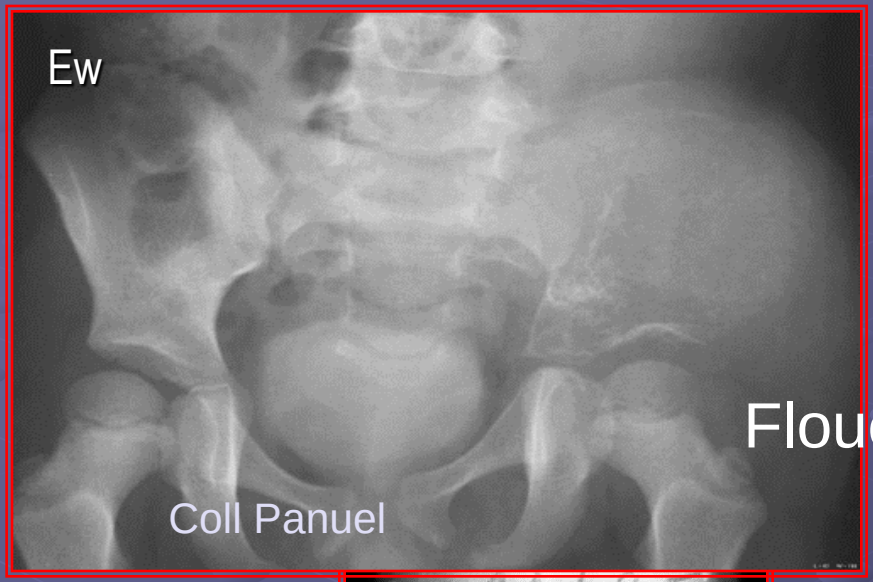

Floues

Absentes

Liséré de sécurité

Régulières nettes

Architecture interne

Malin

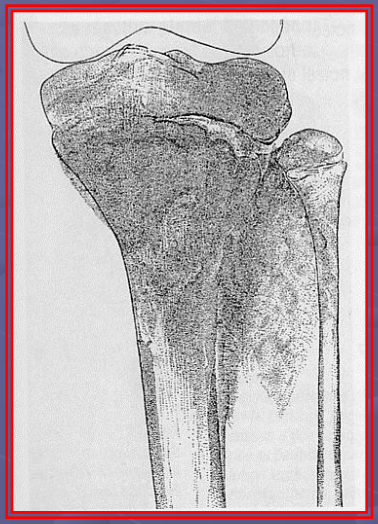

Irrégulière, hétérogène :
lyse et condensation
Disparue

Bénin

Régulière
Ostéolyse d'aspect lobulé
Trabéculation

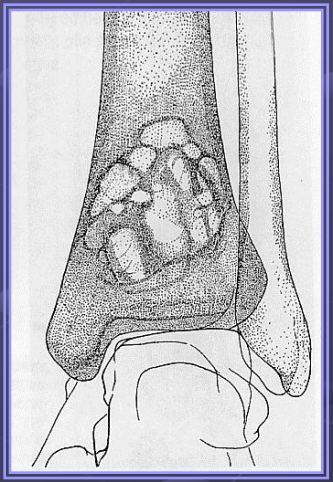

Extension

Malin

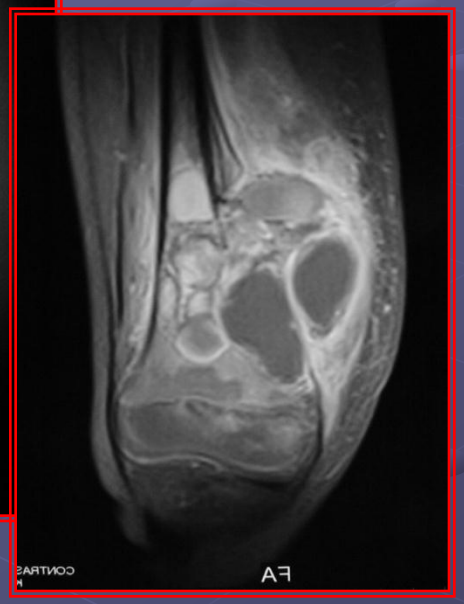

Médullaire ➡ tissus mous
Au travers du cortex détruit

Bénin

Limitée
Erodant le cortex

Réaction périostée

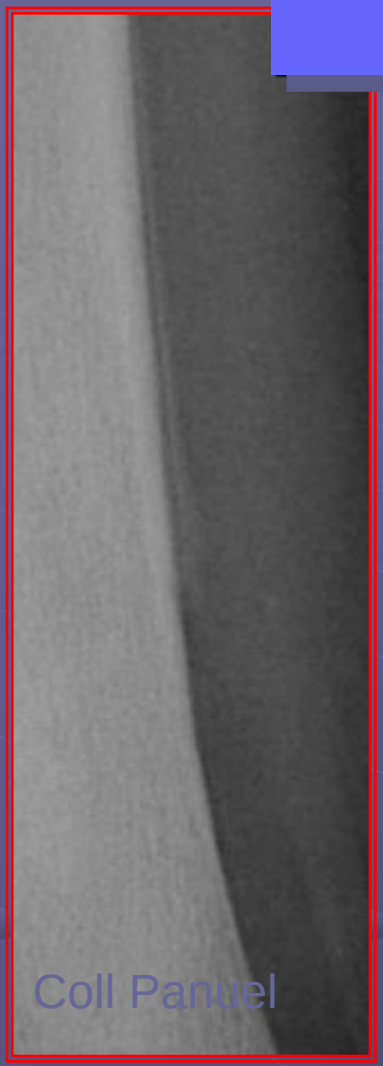

Fine

Interrompue
(triangle de Codman)

Spiculée

Réaction périostée

Spiculation(agressivité +)

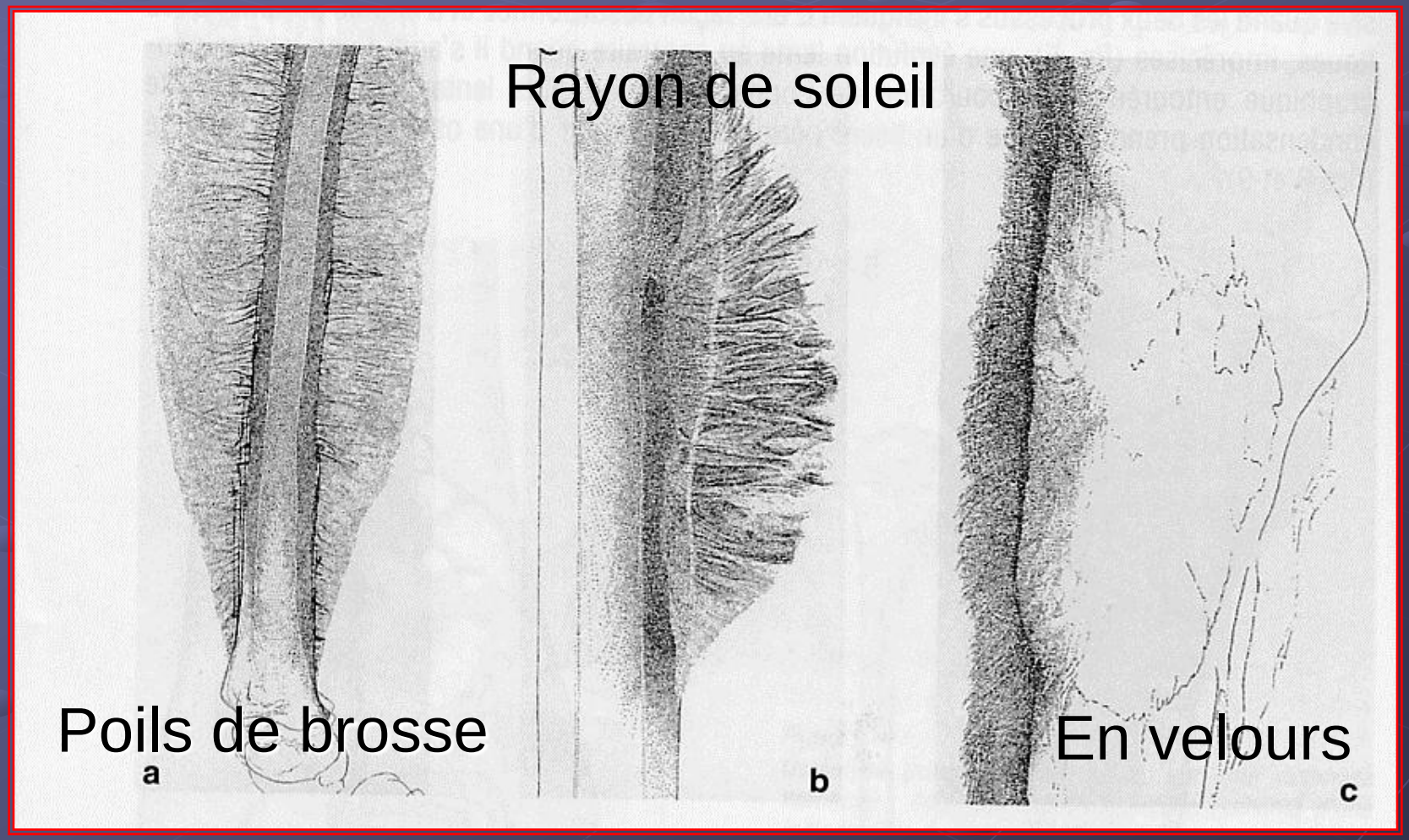

Evolutivité

Malin

Lyse corticale ponctuée

Bénin

Expansion corticale

Remodelage osseux

Un exemple

Garçon
Douleu
après
Rx init

Douleu
noctur
Peu d'
Apyret

Rx à J15

Henri, 12 ans

- Sportif ++
- Douleur mécanique genou droit (à l'effort et cède au repos) depuis 10 jours

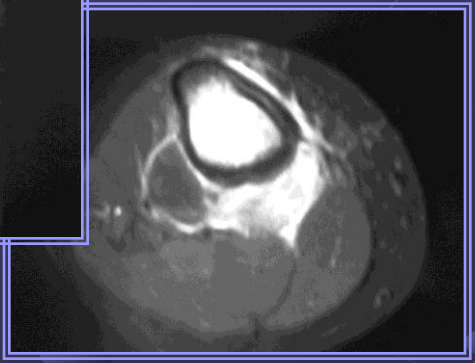

Biopsie : danger

L’anatomo-pathologie

n’est pas une science divinatoire….

ni parole d’évangile….

Pluridisciplinarité :

Communiquer et travailler en équipe



II- Sarcomes des tissus mous chez l'enfant

Fréquence / épidémiologie

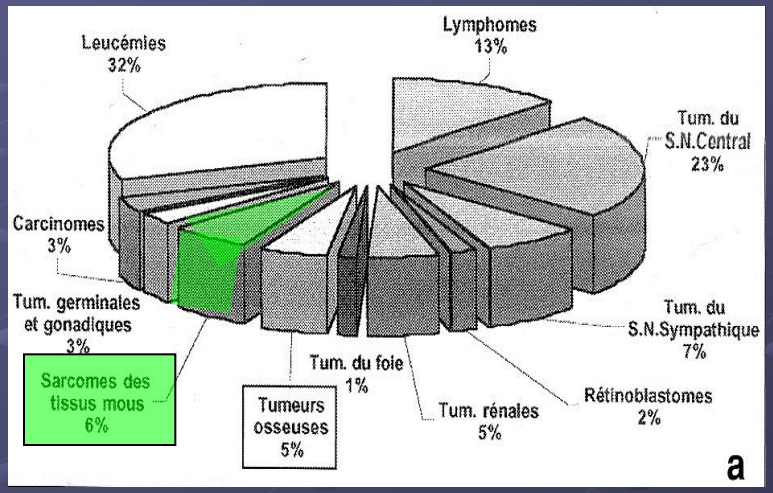

- Exceptionnels et très trompeurs

- 1 sarcome pour 250 kystes ou lésions des tissus mous !

- Groupe hétérogène / Nombreux sous histotypes

  Rhabdomyosarcome, Synovialosarcome, MPNST, Leiomyosarcome, Sarcome à cellules Claires, Sarcome alvéolaire, Haemangiopericytome, etc….

Délais diagnostic Moyen
(délais patient + délais médecin)

- Ostéosarcome : **3 mois**

- Sarcome Ewing : **7 mois !**

Widhe JBJS Am 2000

- Sarcome tissu mous
  ex synovialosarcome : **24 mois !!**

Chotel JBJS Br 2008



Signes clinique d'appel (Sarcomes des tissus mous)

- Très fréquents chez l'adulte et le vieillard
- Critères de NICE (guidelines)

- **Taille ≥ 5cm**
- **Augmentation de taille**
- **Profonde**
- **Douloureuse**

Nombre d'évènements	Risque de malignité
0	Aucun
I	16%
2	43%
3	65%
4	86%

Signes d'appel (STS)
ex synovialosarcome de l'enfant

- Petite masse non douloureuse : 50%
- Douleur isolée init (précède masse) : 30%
- Piège :

  Flexum ou contracture articulaire : 20%

- Masse douloureuse : 20%

Le SS n'est pas une tumeur intra-articulaire !

Rôle de la localisation

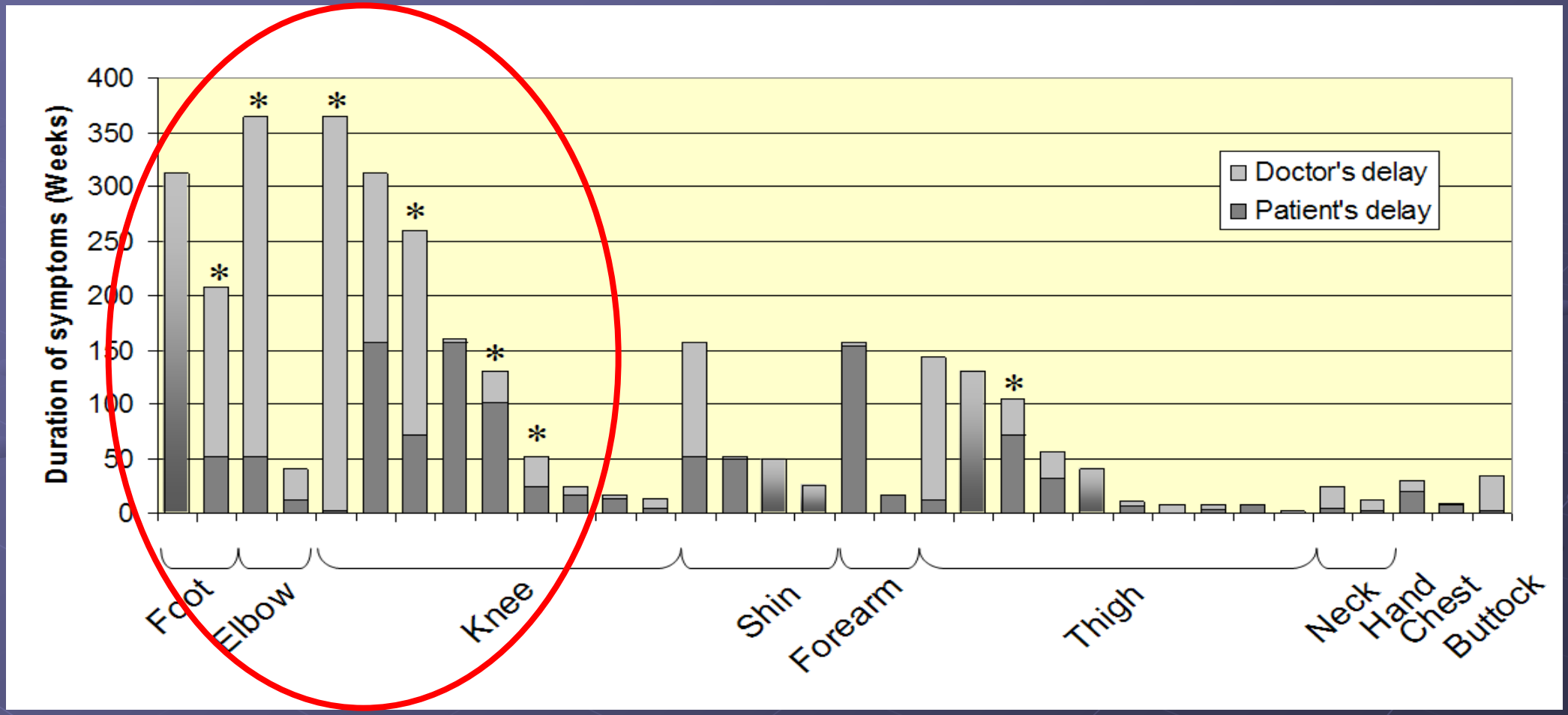

Coude et genou ++

Signes radiographiques d'orientation ?

- Calcifications intra lésionnelles
  - centrales
  - désorganisées
  - inhomogènes
    - => ¼ des Synovialosarcome
    - fibrosarcomes, autres

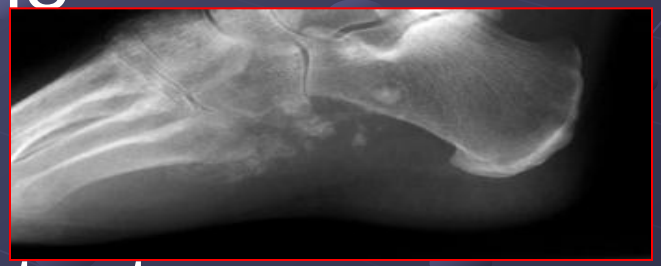

- Erosion structures osseuses au contact

Diagnostic initialement porté

Initial presumed diagnosis	After first clinical assessment (n=35)	After MRI Scans (n=30)
STS suspected	6	15
Ganglion Cyst	3	2
Baker's cyst	2	1
Lipoma	2	1
Schwanoma or neurilemmoma	2	1
Haematoma	4	-
Myositis ossificans	3	-
Infected Lymph node	2	-
Fibromatosis	2	-
Reflex sympathetic dystrophy	1	1
PVNS	-	1
Bursitis	1	-
Juvenile rhumatoid arthritis	1	-
Epidermoid cyst	1	-
Benign inflammatory mass	-	1
No orientation given or No data available	5	8

Intérêt de l'IRM ++

Se méfier des « kystes » avec atypies

- Kyste arthrosynovial **douloureux** ?
- localisation latérale
- Très **volumineux**
- Associé à une **flexum**
- Echographie: contenu non liquidien ou hétérogène

Atypie ☞ Imagerie IRM

Avis spécialisé

Suspicion clinique et paraclinique =

☞ Adresser l'enfant dans un <u>centre spécialisé</u>

(par l'équipe qui va prendre en charge)

- <u>Staging</u> : IRM (os entier : skips ?) avant biopsie
  Rx / TDM thorax
  Scintigraphie osseuse / Pet Scan ?

- <u>Biopsie</u> : Grading / histologique / bactério

Conclusion

- Genou forte concentration des tumeurs de l'enfant
- Savoir demander une radiographie
  en cas de douleurs inquiétantes
- Connaître les signes radiographiques d'agressivité
- Etre méfiant sur les masses indolores des tissus mous
- Si doute : orienter l'enfant dans un centre spécialisé pour compléments d'examens et biopsie

B- Particularités thérapeutiques chez l’enfant

III- Barrières à l'extension des t malignes de l'enfant

- Loc. métaphysaire ou diaphysaire avec progression vers l'épiphyse, voire l'articulation
- 2 freins : **la physe et le cartilage articulaire**

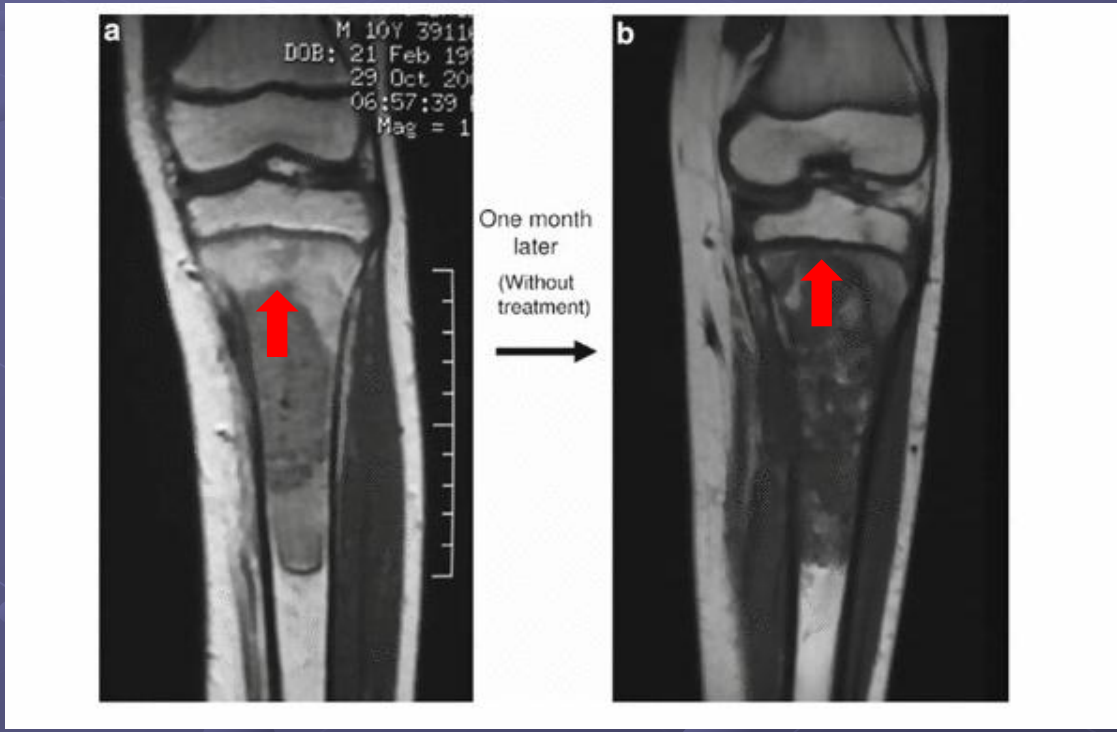

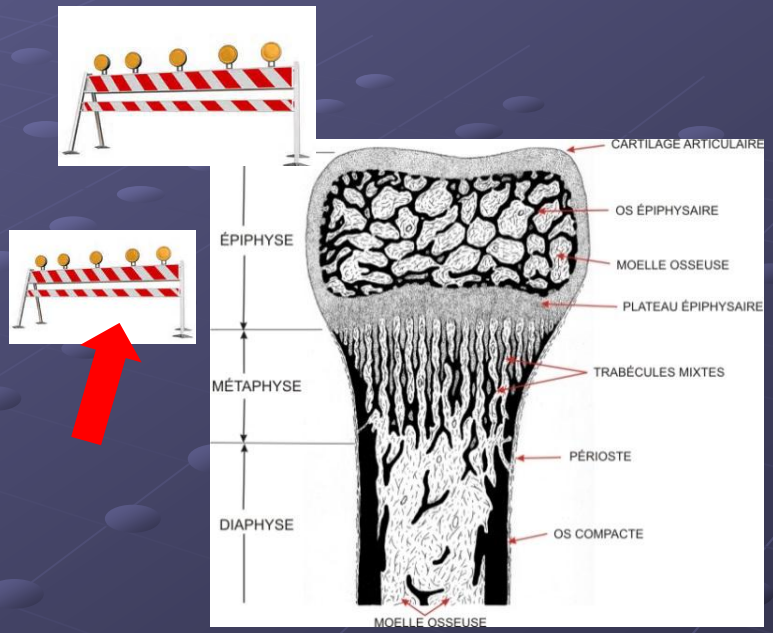

Barrières biologiques :
équivalent tissulaire de 2-3 cm (physe) **et de 5 cm** (cart. articul.)

Kawaguchi et al

La Physe : une barrière cartilagineuse et vasculaire

- **Protéines inhibitrices de l'angiogénèse**
- **Zone cartilagineuse «avasculaire»**
  - ☞ **Réseaux vasculaires indépendants**

Wideman Front endocrinol 2013

Épiphyse : Vaiseaux épiphysaires pénétrant (pev) et plexus vasculaire pénétrant (pvp)

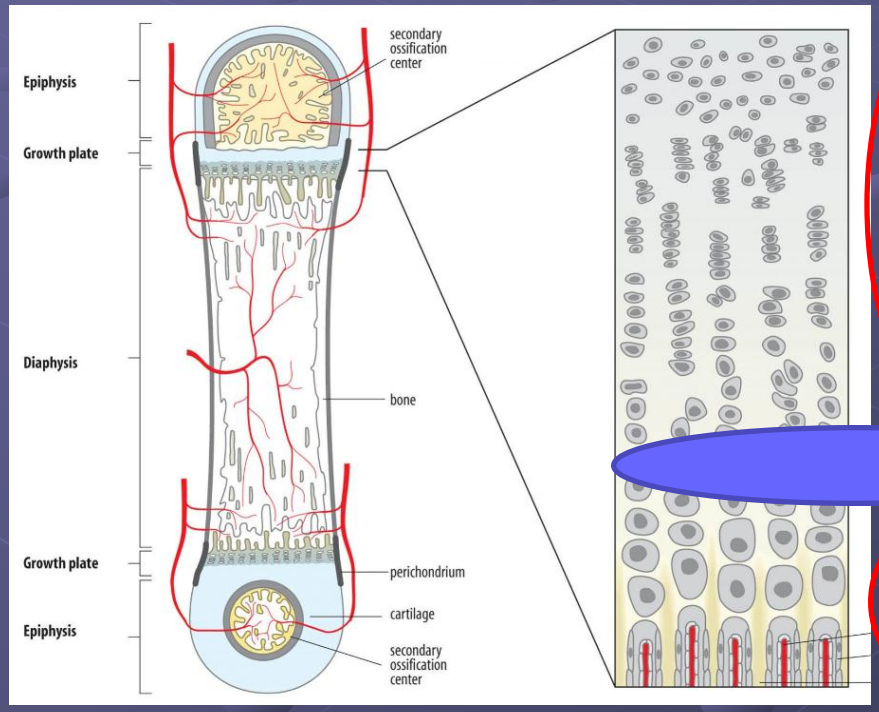

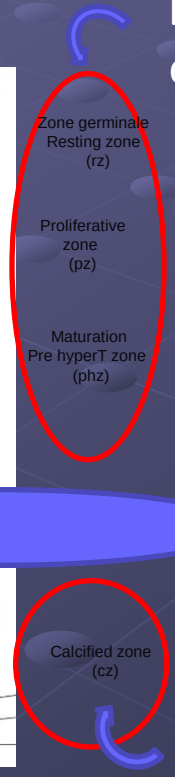

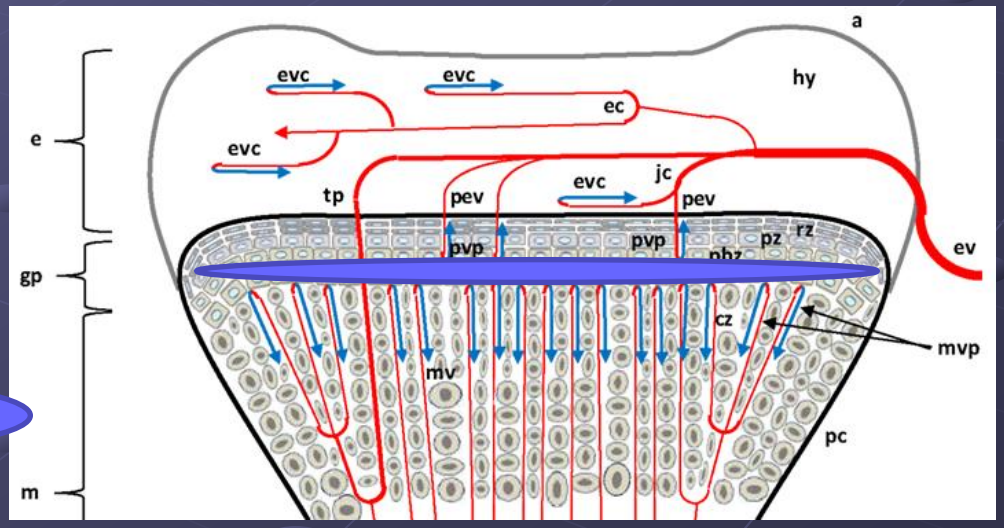

Métaphyse : plexus capillaires métaphysaires (mvp)

La Physe : une barrière supplémentaire/adulte

- **Donne une autre vision des marges…**
- **Une approche plus audacieuse ?**

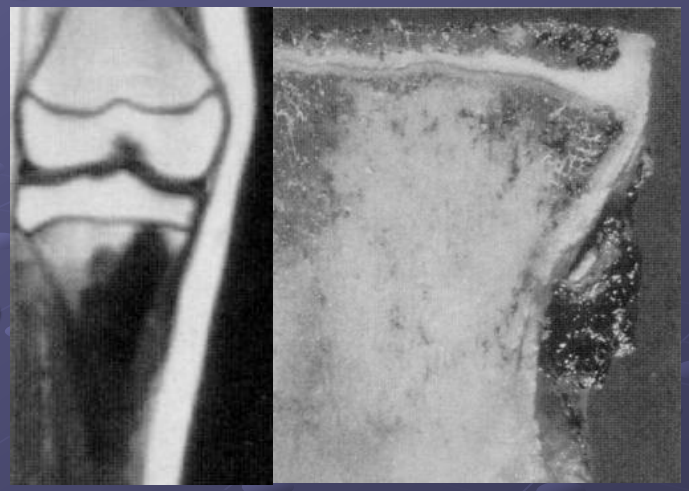

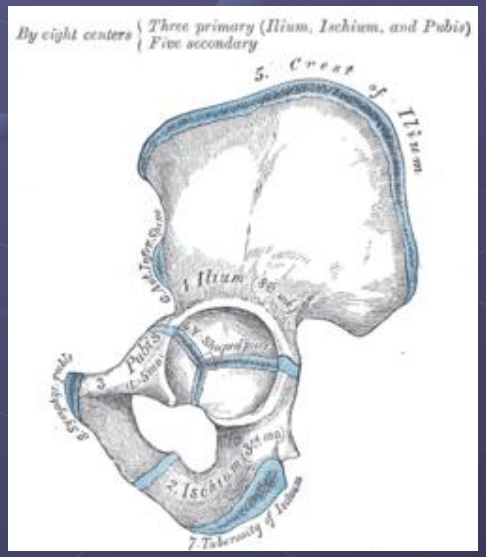

Cartilage en Y ☞ autre classification
Préservation cotyloïdienne partielle

Sales de Gauzy JPO 2014
« Triradiate cartilage stategy »

Classification de P. Mary / Kumta

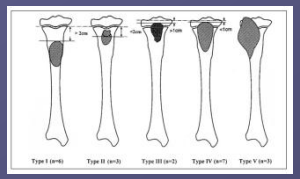

Kumta Arch Orthop Surg 1999

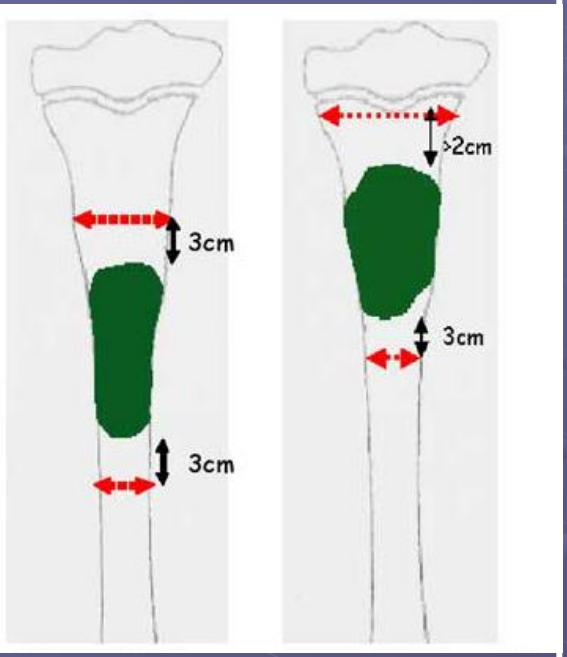

Résection intercalaire Métaphysaire

☞ Préservation physaire et articulaire

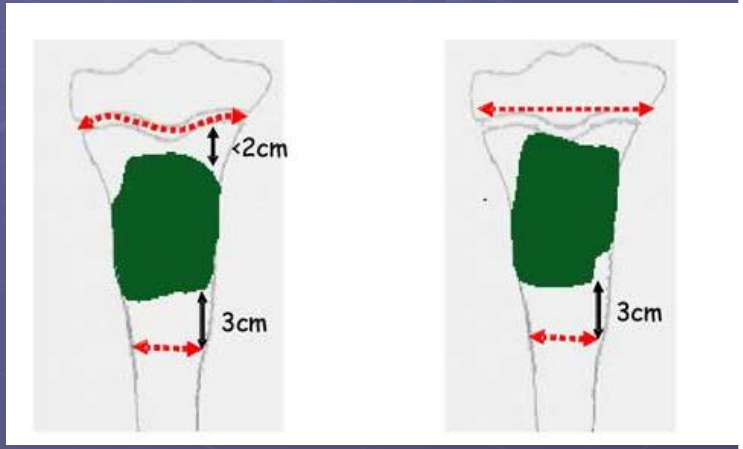

Résection Trans-physaire ou Trans-épiphysaire

☞ Perte de la physe mais Préservation articulaire

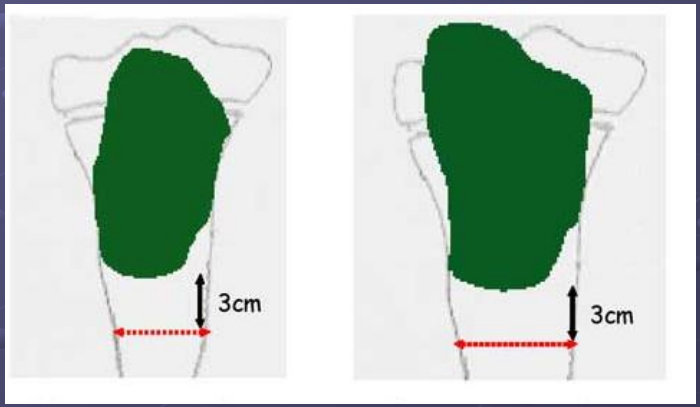

Résection Trans-articulaire ou Extra-articulaire

☞ Perte de la physe et de l'articulation

Biologique ...>.....>.....>.....>.....>... Prothètique

Tech de distraction physaire (Pamplone)

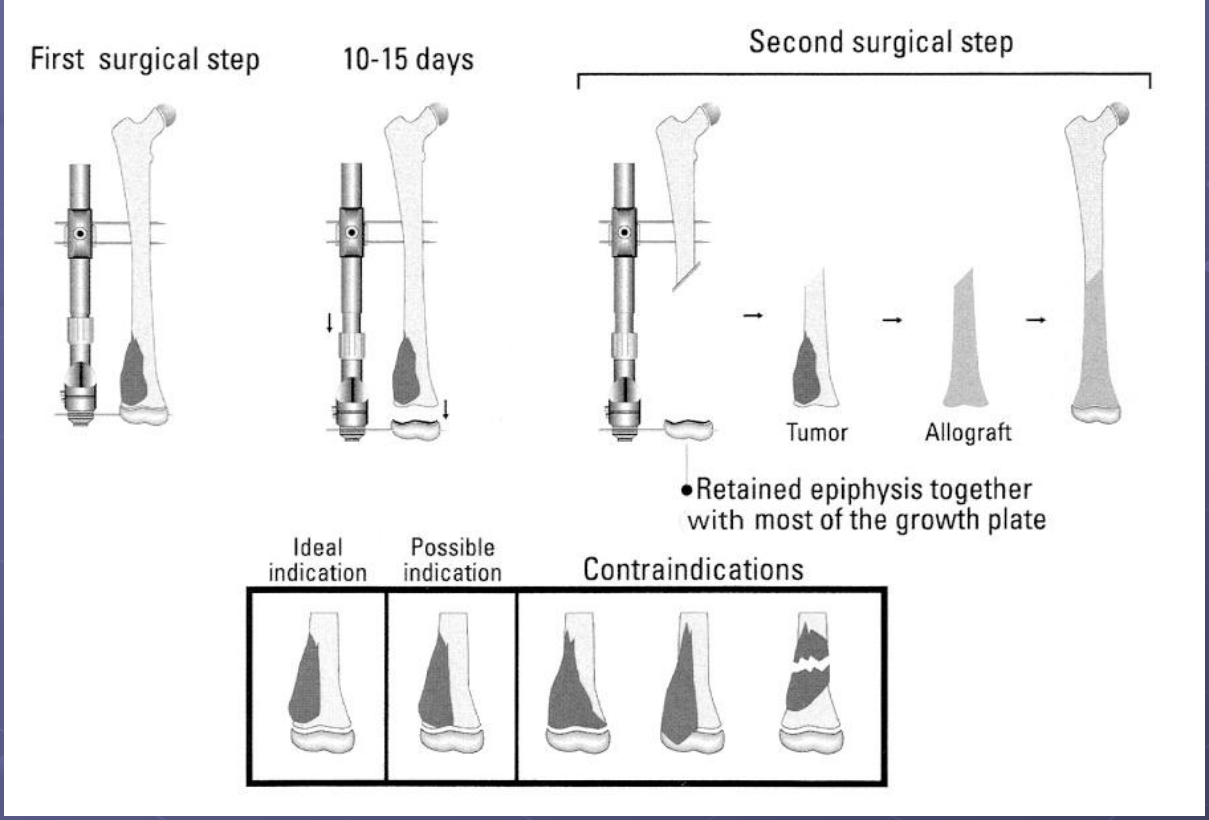

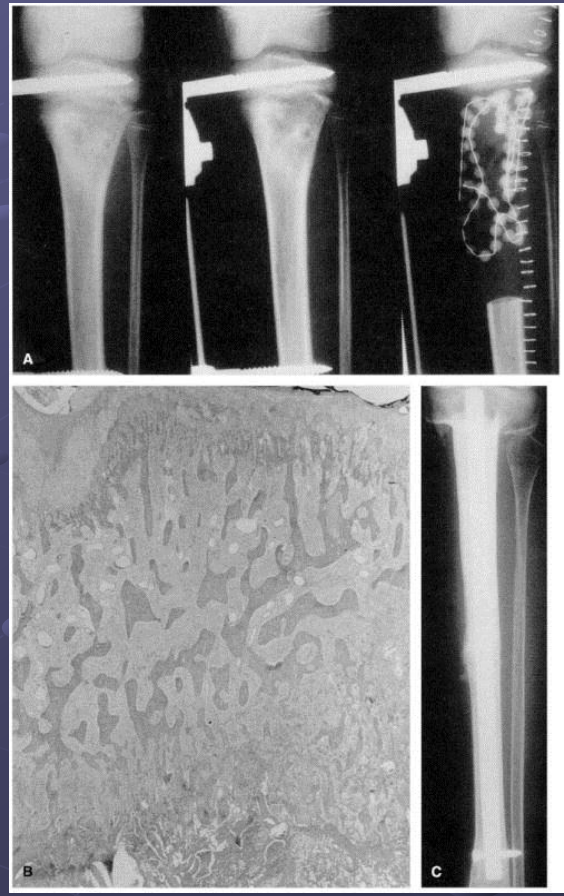

- Procédure audacieuse et non sans risque-

Une seule équipe ?

Cañadell JBJS Br 1994
San-Julian Act Orthop scand 1997
& JPO 1999 & JPO 2003

La Physe : une barrière d'efficacité variable avec l'âge

☞ **Barrière moins efficace en fin de croissance**

Age moyen des patients,

avec atteinte épiphysaire : **14.5 ans**

sans atteinte épiphysaire : **12.5 ans**

Idoate, Cañadell Springer 2009

Physe : une barrière non absolue !

« c'est une question de temps ! »

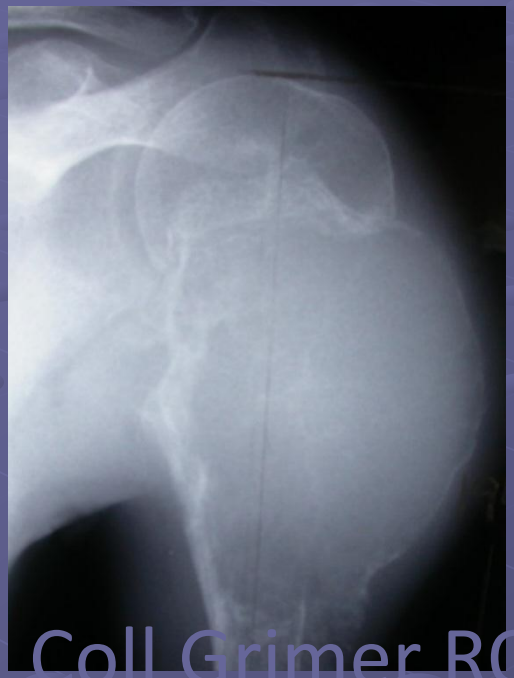

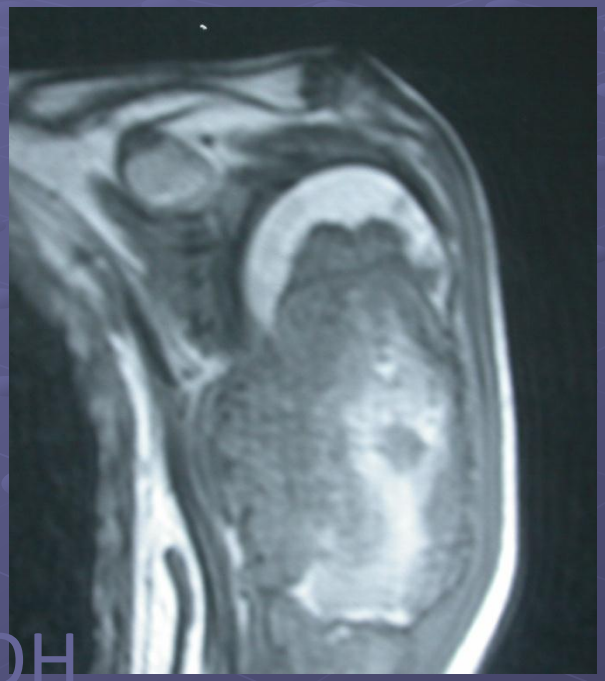

Coll Grimer ROH

Une barrière **contournable** :
la virole périchondrale

Enneking Cancer 1978

Extension transphysaire ?

Fiabilité de l'IRM +++(et non de la Rx)
pour juger de l'intégrité de la physe
et de l'épiphyse

(études surtout sur OS)

Panuel Pediat Radiol 1993
San Julian JPO 1999
Hoffer Pediatr Radiol 2000

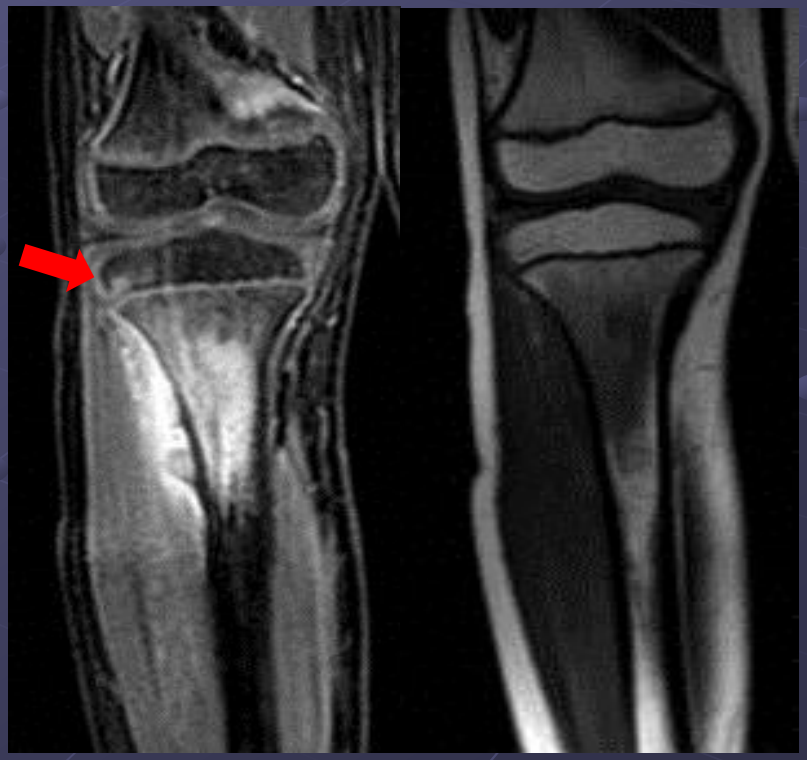

Différencier œdème et extension tumorale

- **Séquence T1** : meilleure spécificité
  (Séquences STIR : sensibilité ++)

Tech de résection trans-épiphysaire

Deborah, 9.5 ans

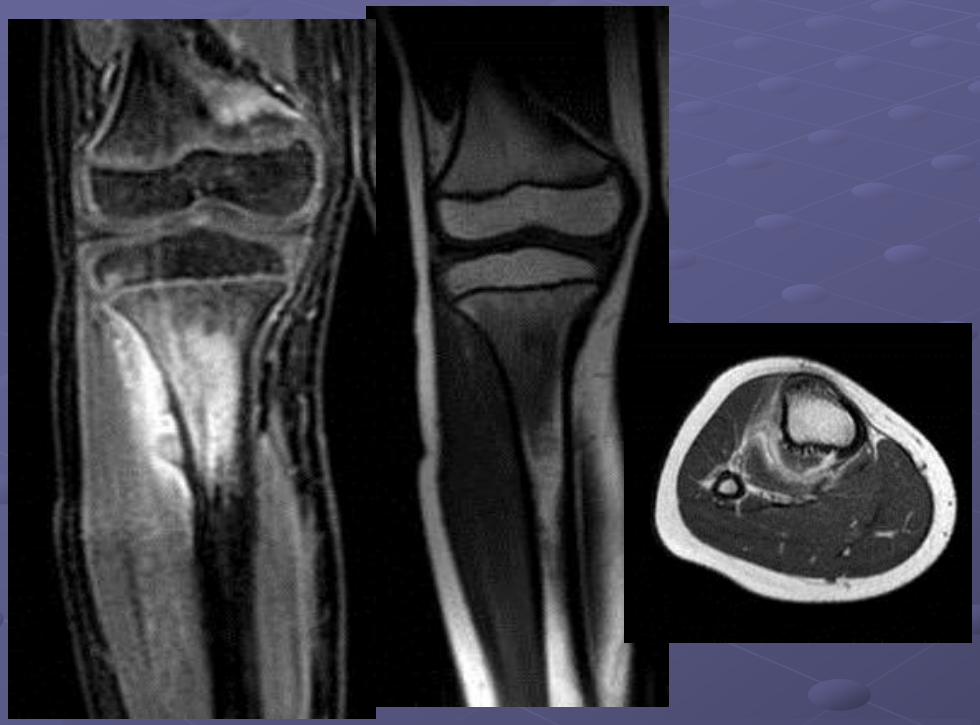

Coupes épiphysaires sous contrôle amplificateur de brillance et broches guides

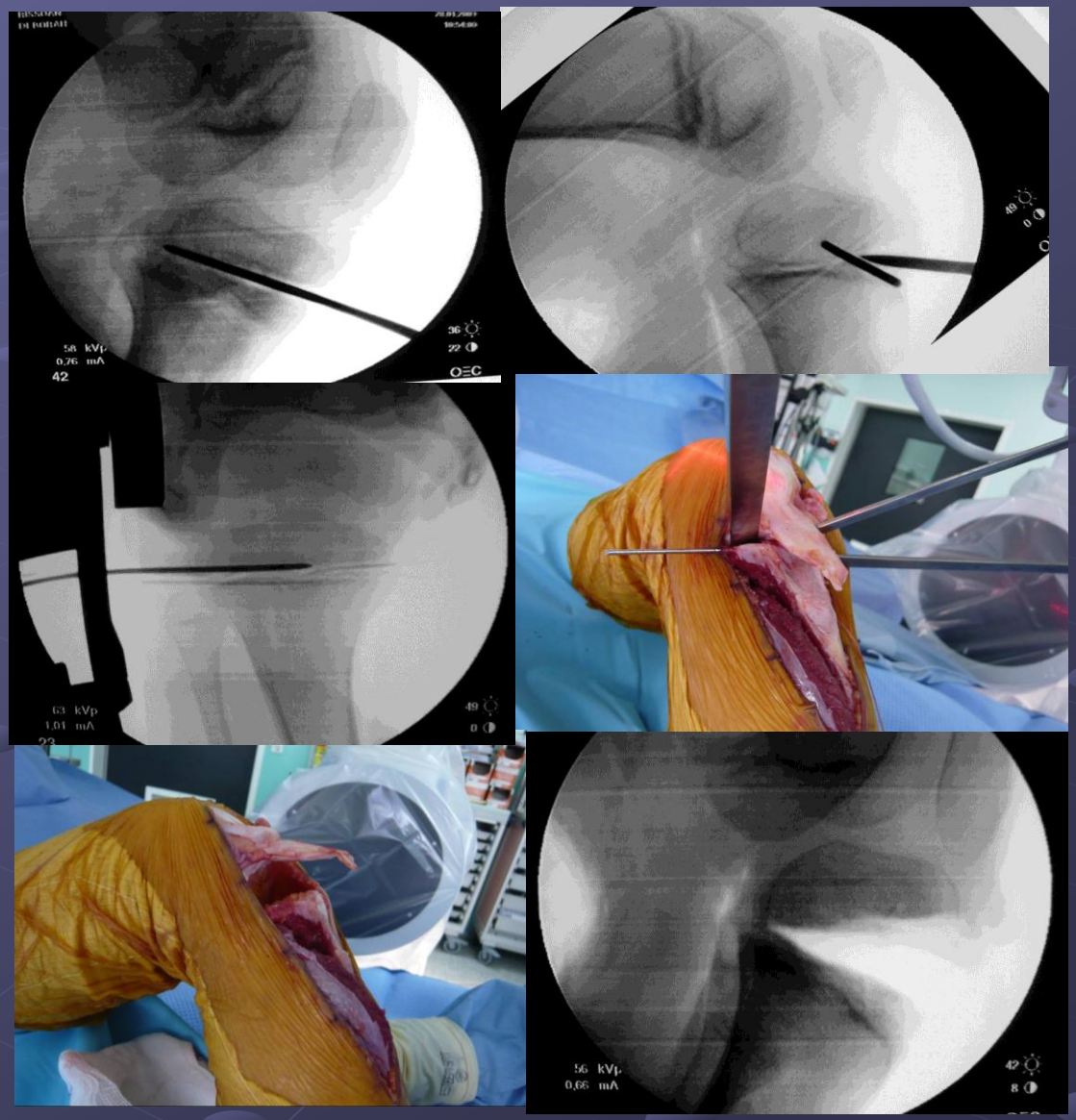

R0 100% nécrose : pas de RT

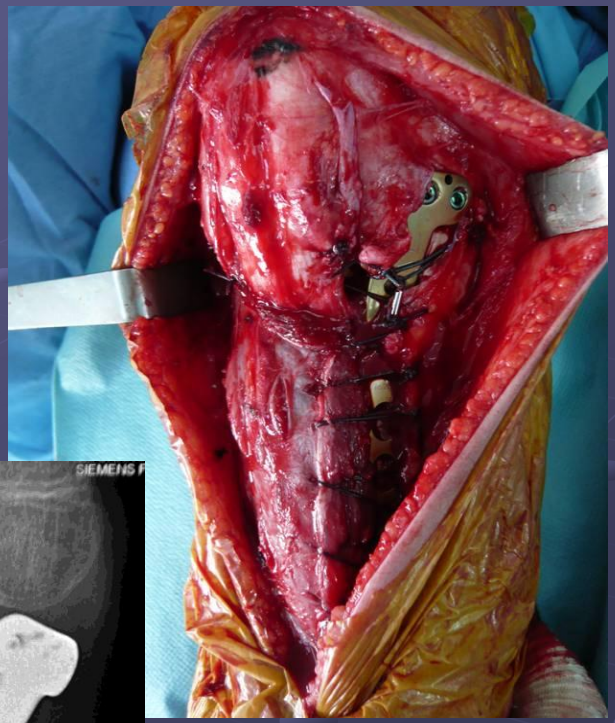

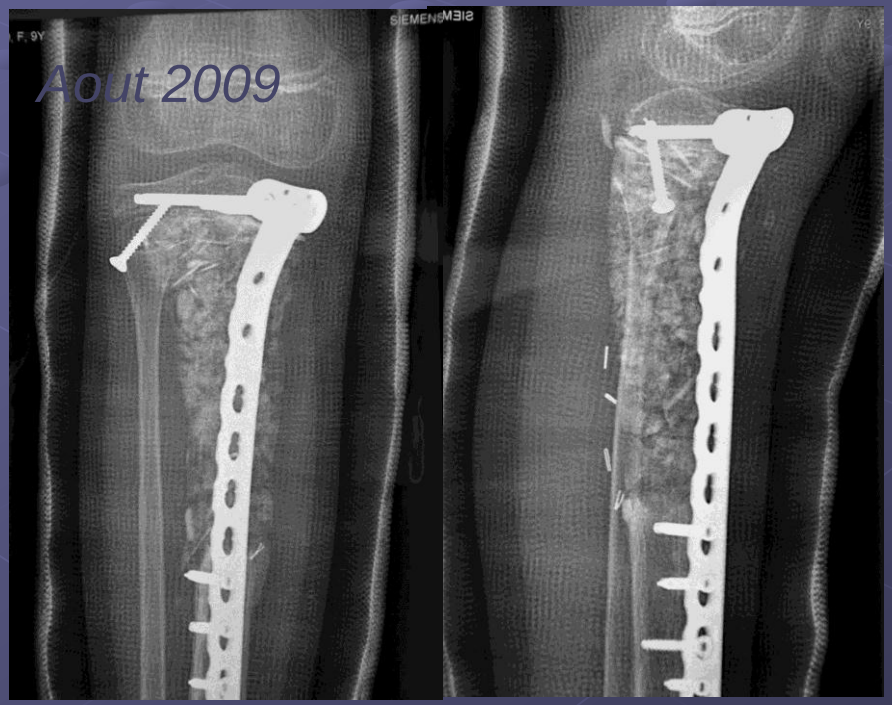

Mai 2010 : 9 mois du second temps de Mb induite

Chotel OTSR 2012

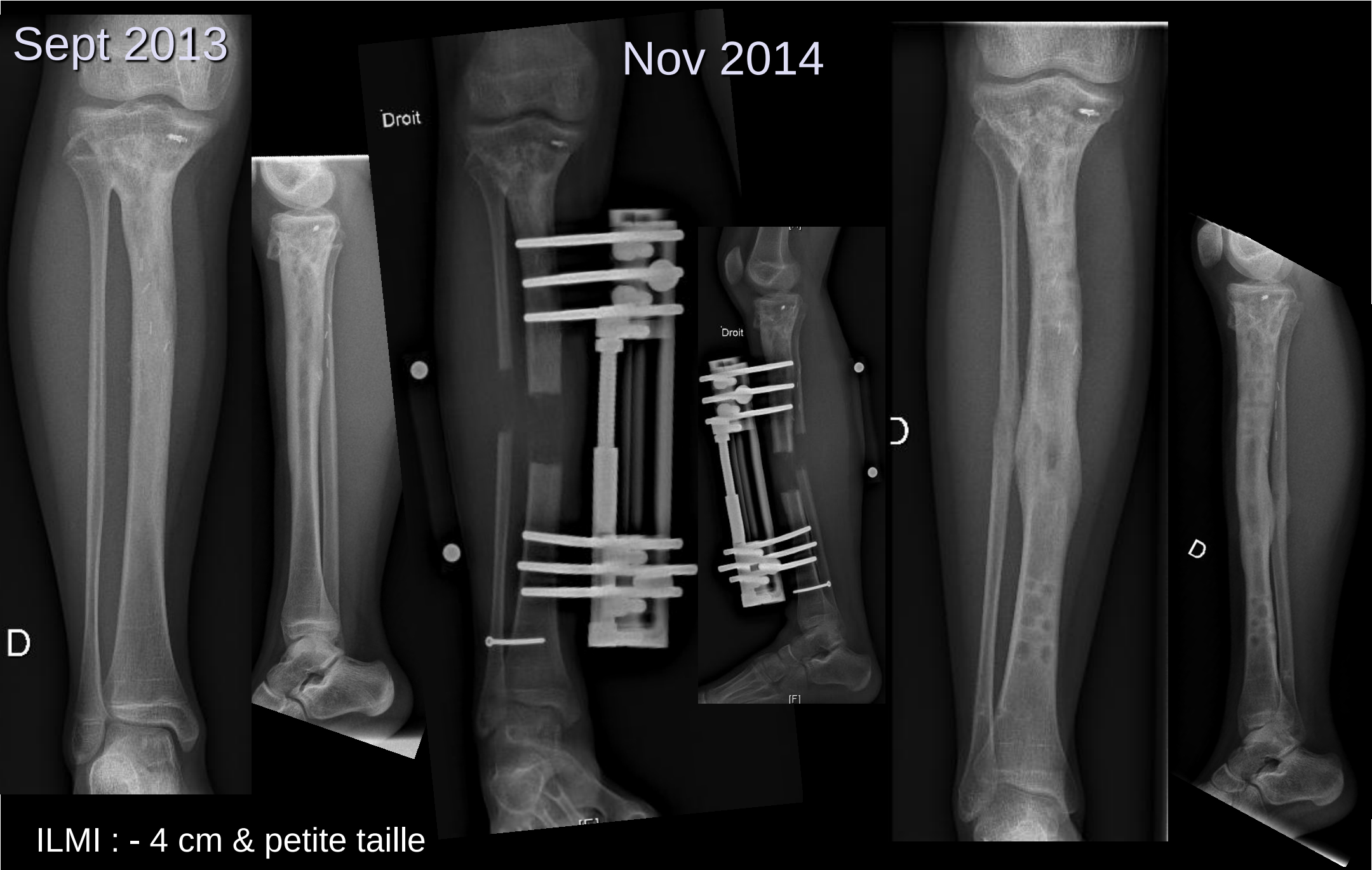

ILMI : - 4 cm & petite taille

CCl 1: Marges osseuses Ewing chez l'enfant

- Peu de Pb sur os !
- Quand patient non métastatique et physe barrière

☞ plus de préservation

Plus de reconstructions biologiques

Bien réfléchir à des marges **tissu mous larges** pour limiter recours à RT locale adjuvante !

Stanislas, 6 ans

Lésion juxta voire tranphysaire

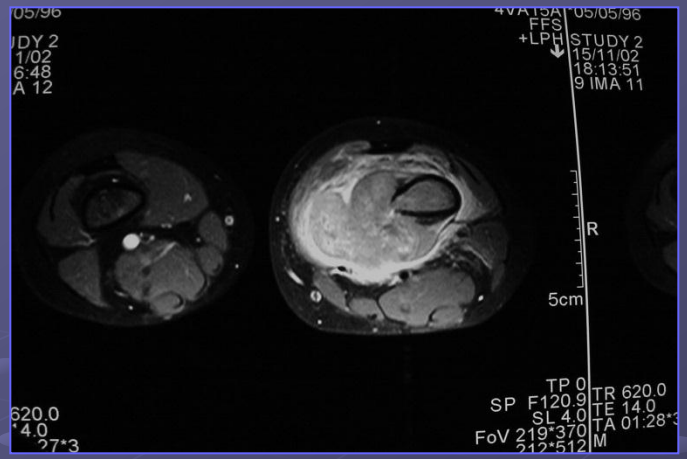

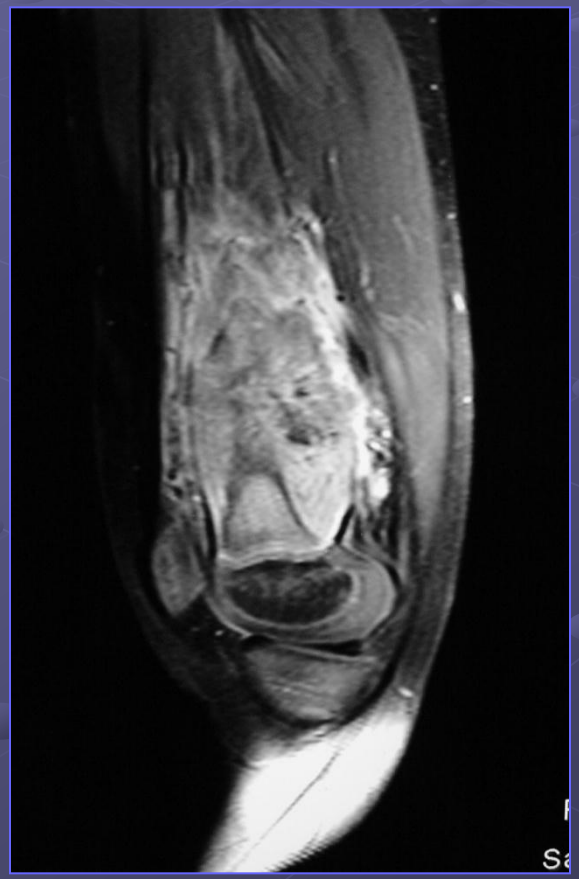

ILMI prévisionnelle à maturité osseuse



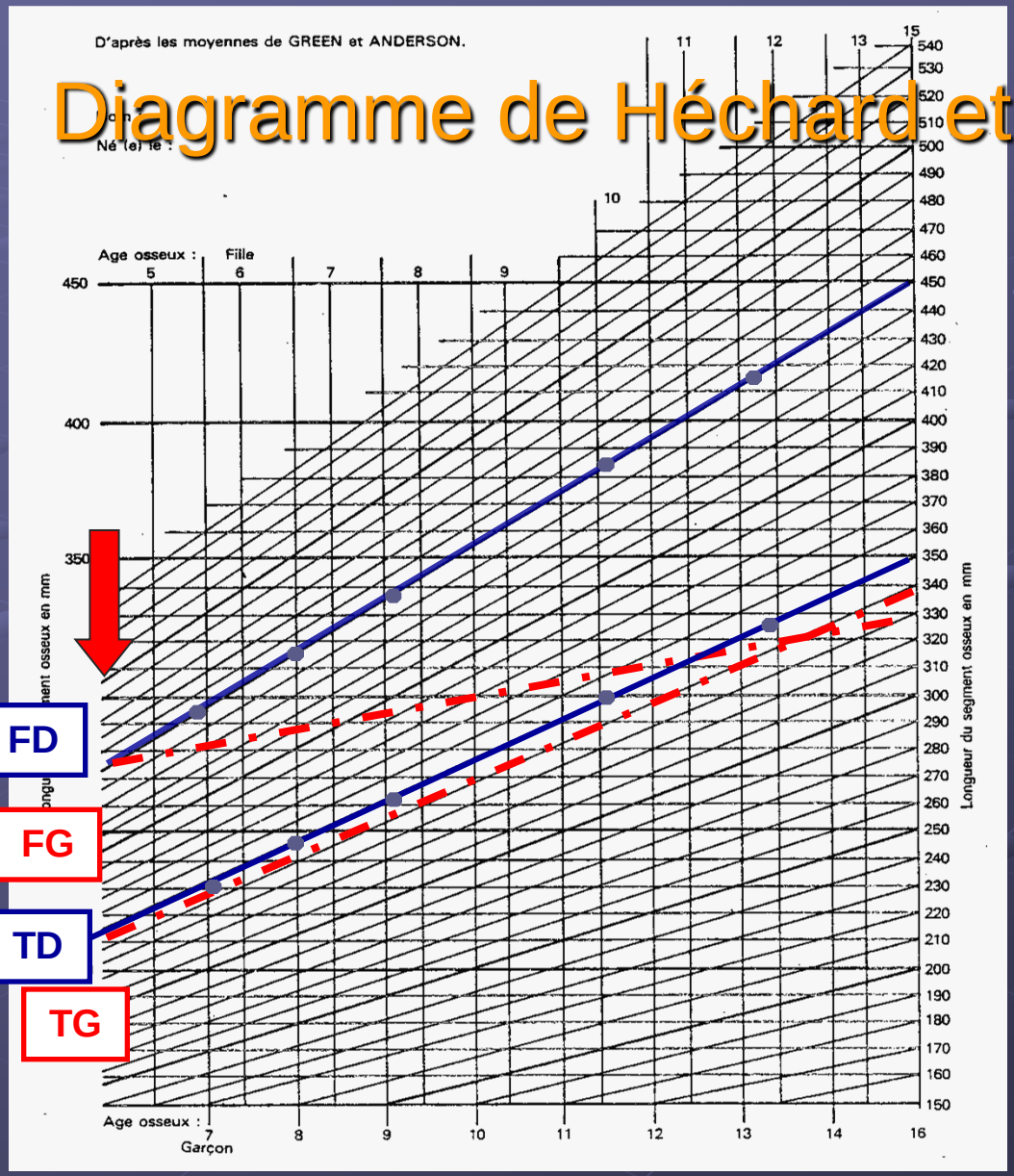

Inégalité longueur 120 mm !

Prothèses de croissance ?

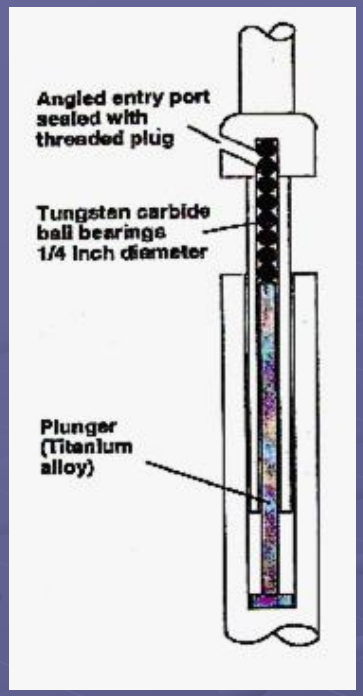

Ball bearing

1976 - 82

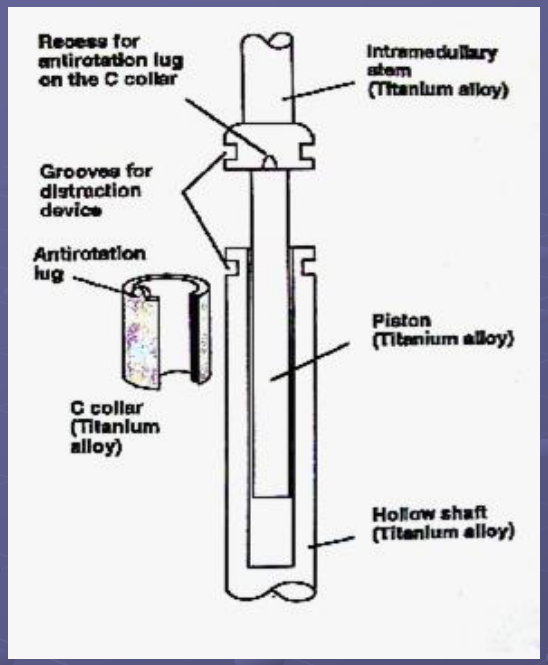

C-Ring

1982 - 88

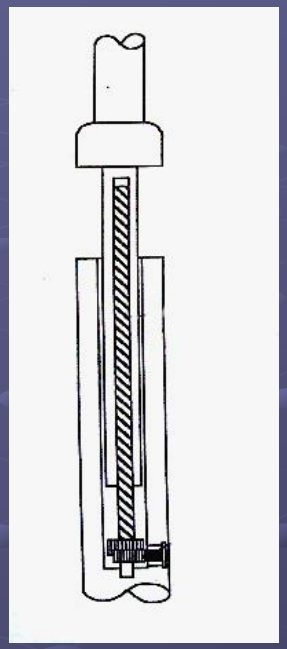

Minimally invasive

1988 - date



Non invasive

Prothèse « Repiphysis »

- Une idée française / Un brevet Américain…
- Commande per cutanée
  - Ressort comprimé = moteur de croissance
  - Induction électrique = chaleur
  - L'échauffement libère le ressort
- Procédure
  - Anesthésie (hdj) ou non (Cs)
  - Repérage à l'ampli
  - Activation 19 secondes
  - Contrôle scopique
  - Répétition selon longueur voulue



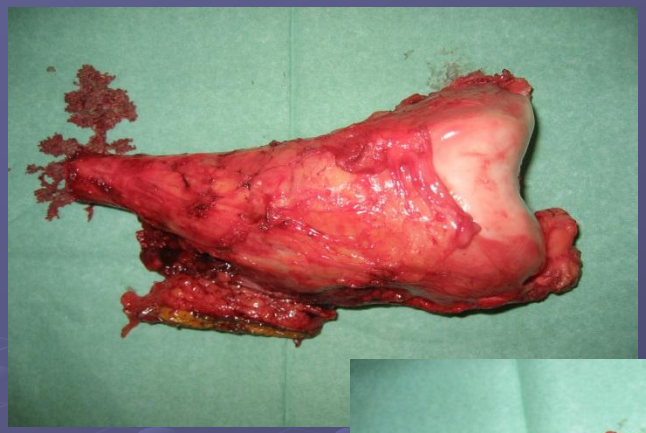

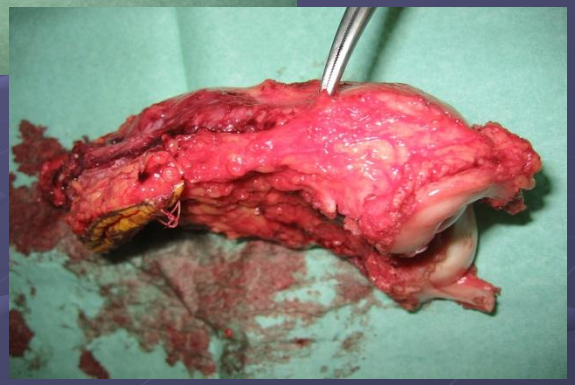

- Résection « en bloc »
  pièce et trajet de biopsie

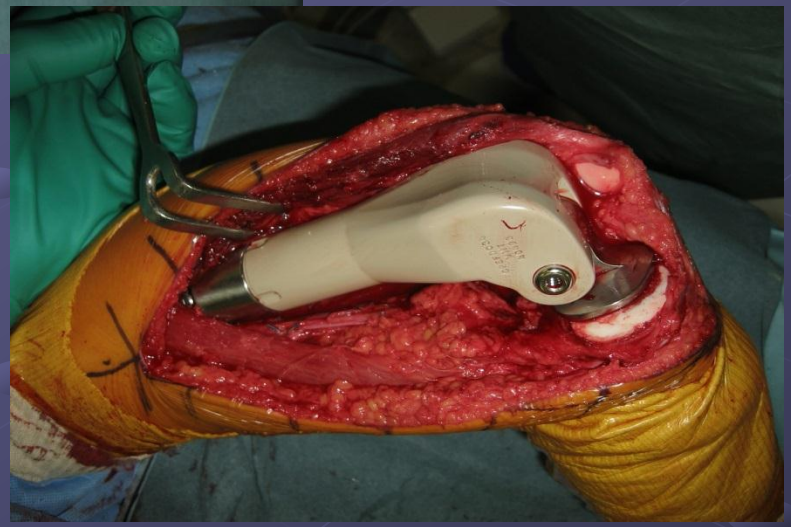

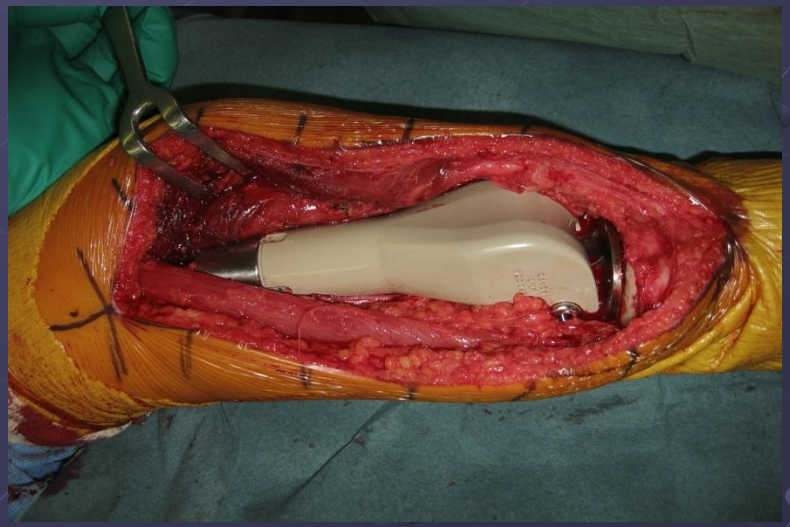

- Pour résection minimale de 120 mm
- Gain extension maximal de 60 mm

- Suites post-op simples
- Lever avec appui immédiat
- Rééducation douce
- Analyse histo pièce d’exérèse : Bon répondeur et marges saines
- Chimiothérapie post-op néoadjuvante
- Peu de croissance pdt la chimiothérapie
- 1er allongement dans la prothèse après 9 mois

Repiphysis

- Anneau d'induction électrique
  - A placer sur zone d'activation
  - Ne pas porter d'objets métalliques (brûlures)

Sous scopie
avec anesthésie
Allongt : 1cm
Mobiliser genou



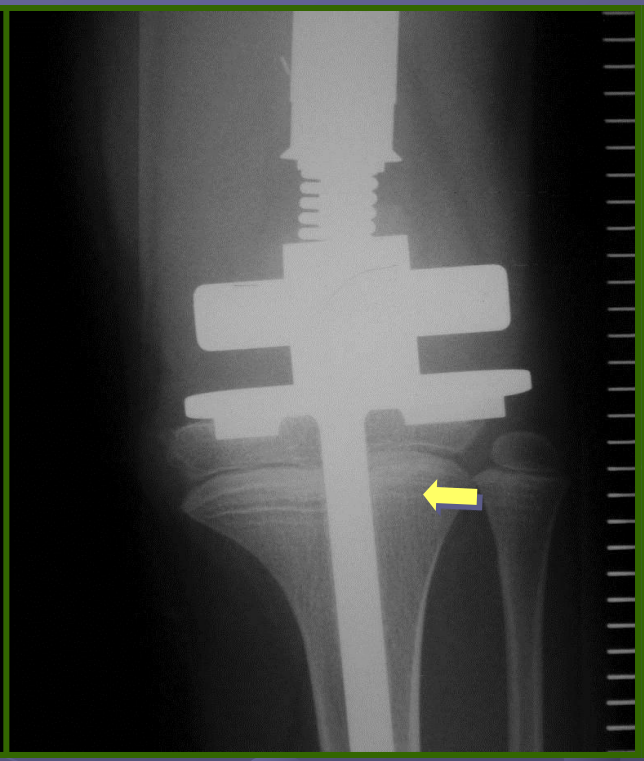

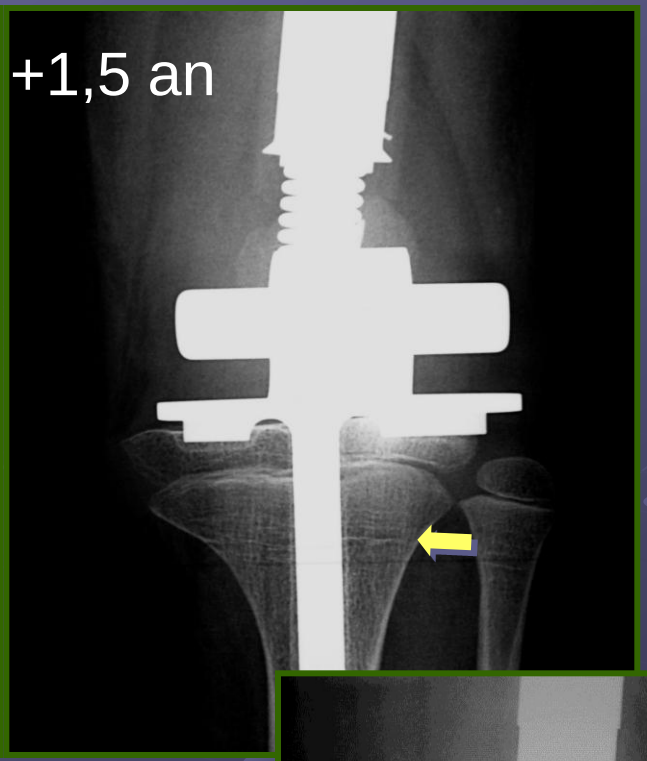

- Respecter la physe adjacente par tige lisse « posée » sur l'épiphyse

Diagramme de Héchard et Carlioz

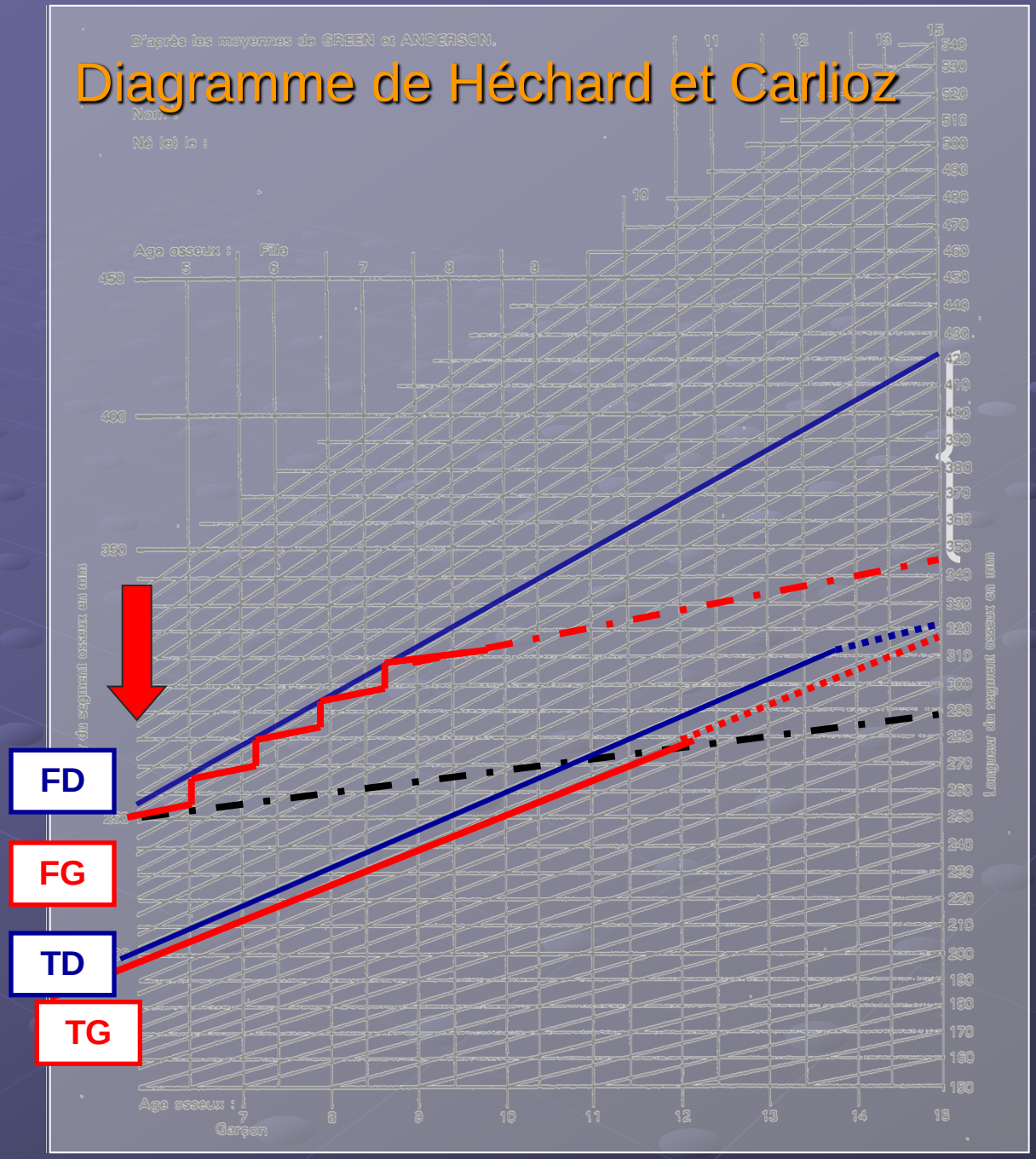

Inégalité longueur 70 mm !

Harry Potter

A l'âge de 10 ans

- Va bien, vie normale (sports endurance, saut et violents exclus)
- Mobilité du genou 0-125°
- Allongement dans la prothèse + 5 cm en 4 procédures
- Petite bascule socle tibial
- Mécanisme allongement au bout de ses possibilités

☞ Nécessité de changement de prothèse

Nouvelle chirurgie pour changement prothèse

- Pas de pb infectieux
- Appui complet
- Récupération rapide de ses amplitudes
- Processus d'allongements successifs par 6 mois

48

Programme

- Poursuivre l'allongement prothétique Via le nouvel implant
- Epiphysiodèse complémentaire genou droit en fin de croissance pour « freiner » 2cm

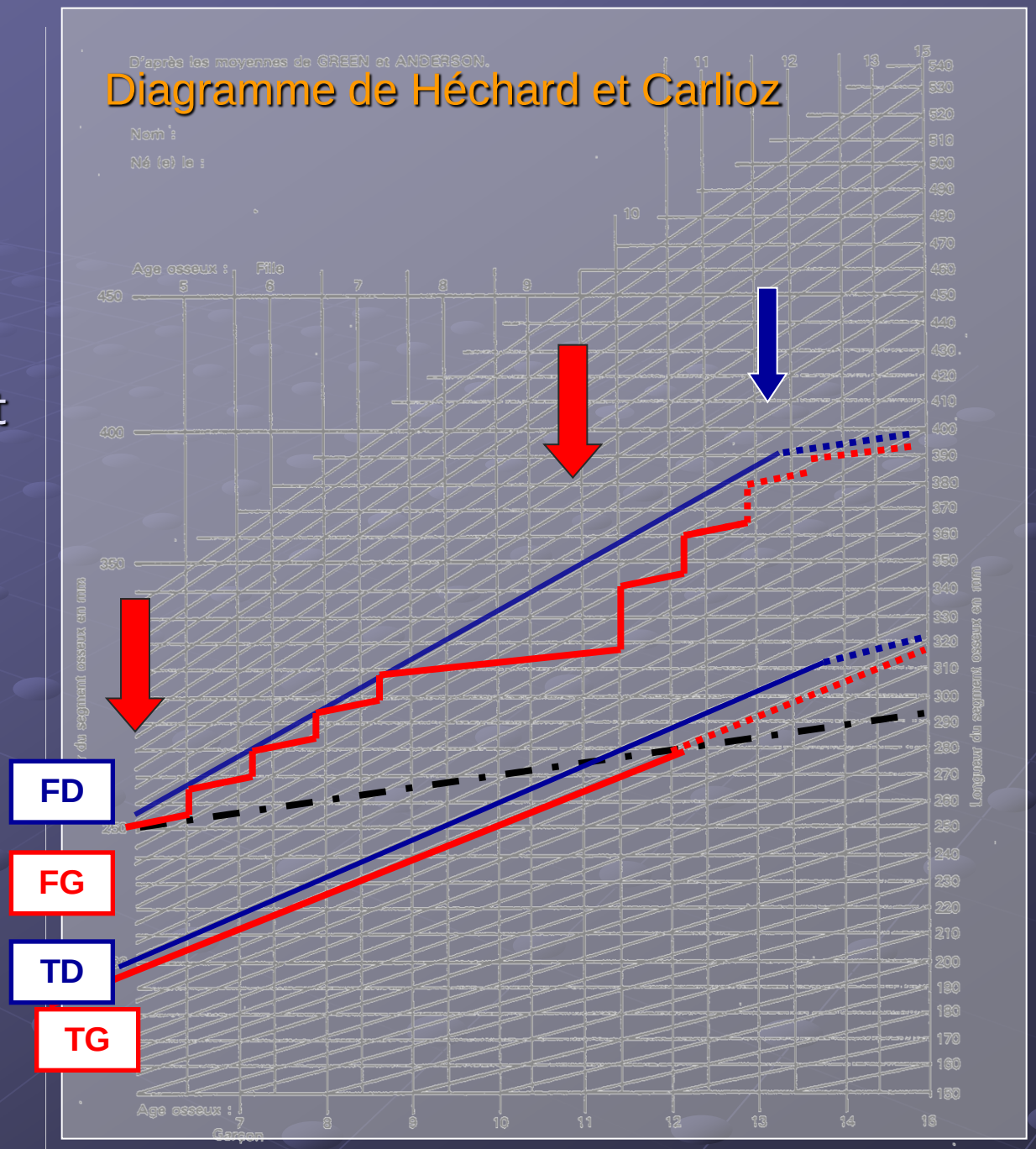

Epiphysiodèse percutanée par curetage

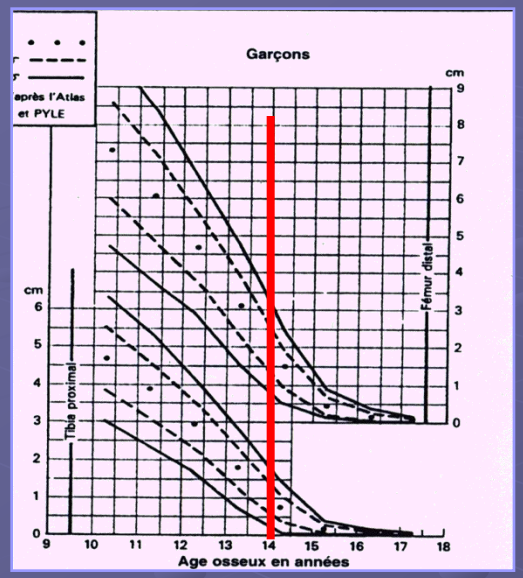

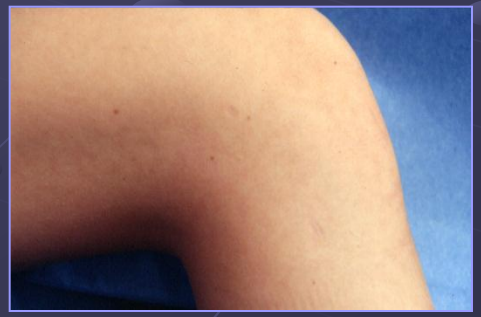

Avenir pour Stanislas

- Oncologique : Bon / rémission à 7 ans
- Fonctionnel : Problèmes infectieux, mécaniques :
  - L'os a été allongé mais pas le capital osseux
  - « L'os n'aime pas la présence de la prothèse massive et celle-ci le lui rend bien ! »

Problèmes et limites

- Chirurgie coûteuse ++
- Non valorisée
- Chronophage (familles, RCP , planification, etc..)
- A très haut risque de complications

- Centralisation dans centres de référence CHU

  Au terme projet INCA : 5 centres en France
- Ces centres doivent être dotés de moyens complémentaires !

Conclusion

- Nombreuses particularités des T du genoux de l’enfant
- Analyse séméiologique et radiographique systématisée
- prendre en compte la physe et la dynamique de croissance